L'angiographie : de l'imagerie morphologique à l'imagerie fonctionnelle

Sidy Fall: Université de Strasbourg - BioFlowImage
Olivier Baledent: CHU Amiens – BioFlowImage

PLAN

1) Techniques d'imagerie Vasculaire

- ✓ Angiographie
- ✓ IMR de flux (2D, 3D, 4D)

2) Quelques applications de l'imagerie vasculaire (bibliographie)

3) Angiographie et IMR de flux appliquées au système veineux cérébral

Techniques d'imagerie en Angiographie

écho-Doppler

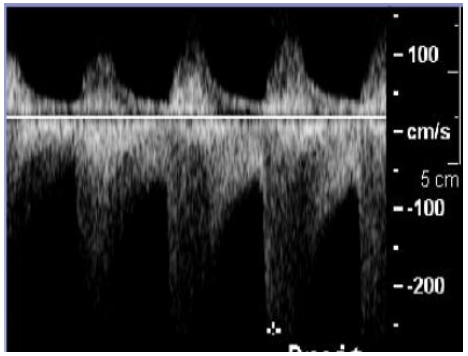

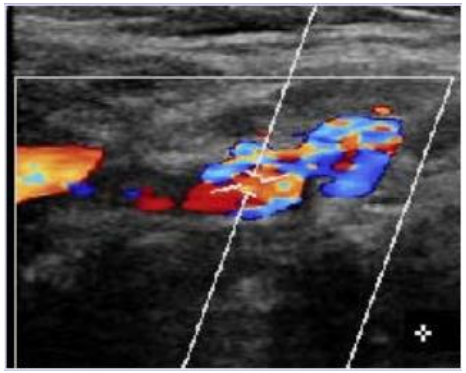

- Opérateur dépendant
- Boîte crânienne
- Limité par la profondeur des vaisseaux
- Principalement indiqué dans les sténoses

EFFET DOPPLER

La **fréquence** d'une onde rétro diffusée par une particule en mouvement est **modifiée** par rapport à l'onde incidente d'une quantité **proportionnelle** à la vitesse de la particule.

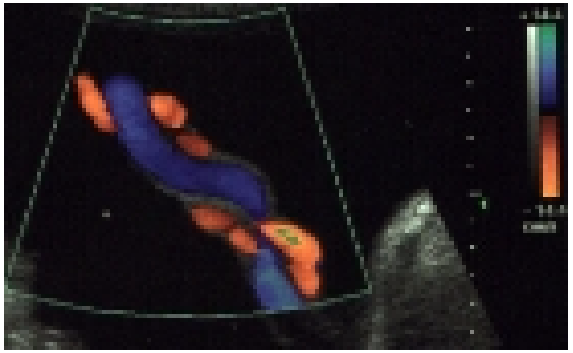

Flux du cordon ombilical.

$$\frac{Fr-Fe}{Fe} = \frac{2.v.\cos(\text{angle})}{c}$$

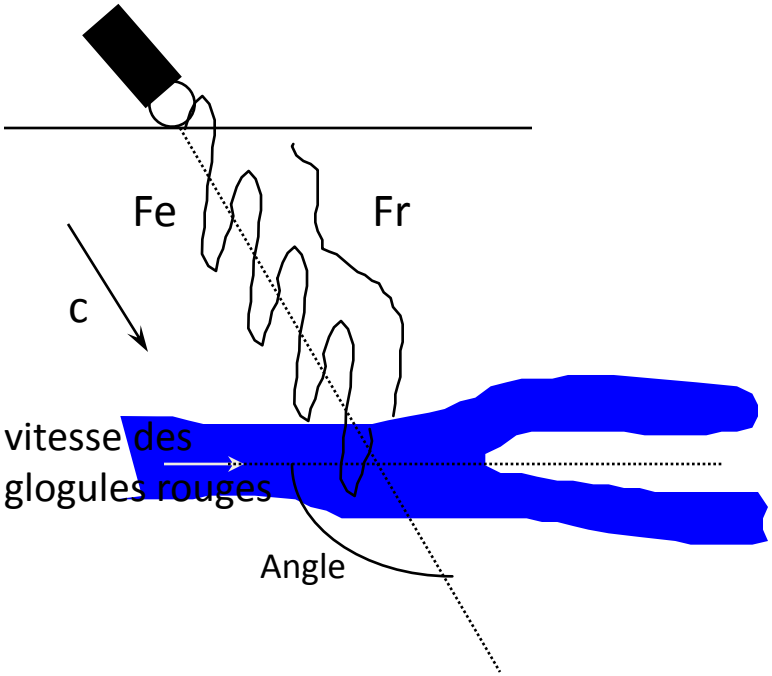

Vascularisation du membre inférieur

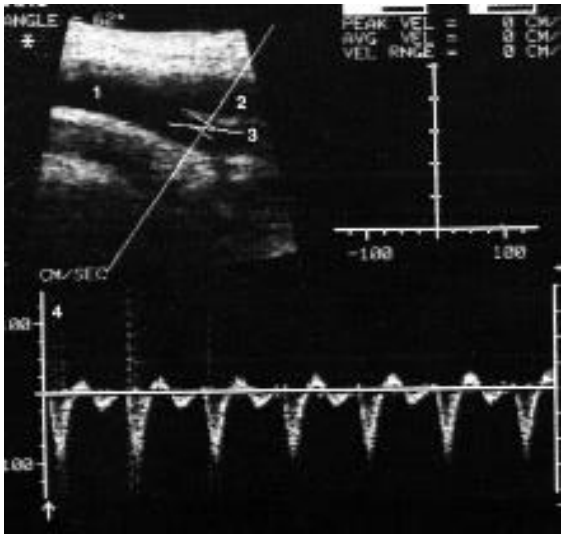

Courbe vélocimétrique de l'artère profonde doppler pulsé.

Techniques d'imagerie en Angiographie

écho-Doppler

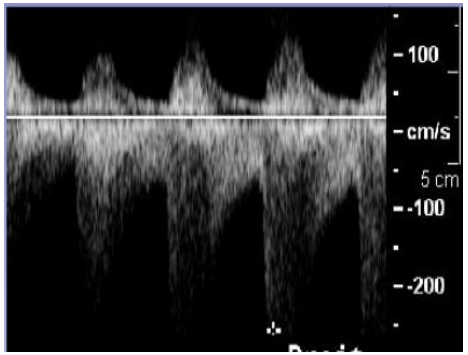

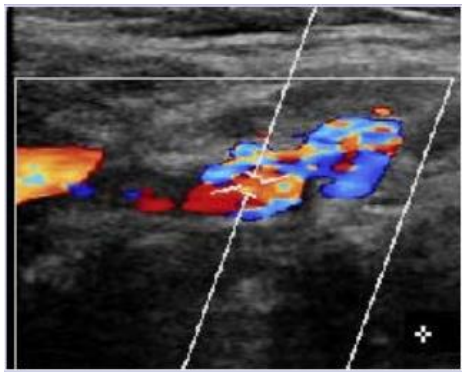

- Opérateur dépendant
- Boîte cranienne
- Limité par la profondeur des vaisseaux
- Principalement indiqué dans les sténoses

Angio-Scanner

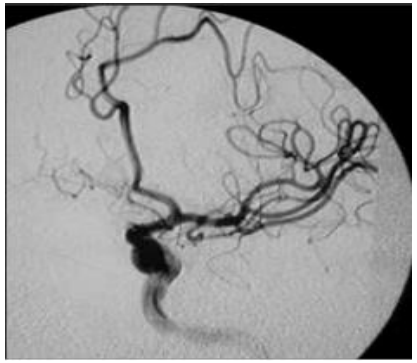

- Injection d'un produit de contraste iodé à l'aide d'un cathéter dans le vaisseau exploré
- Imagerie ionisante
- Anesthésie locale ou générale

Angio-scan inventionelle: application

Embolisation

Blocage intentionnel d'un vaisseau utilisant un cathéter en angio scanner

- Le patient est irradié en continu
- La plaque photographique est remplacée par un écran fluorescent.

Observation en temps réel de la cinétique du cœur et des poumons.

Observation du cathéter radio-opaque au cours de l'acte chirurgical.

Angio-scan inventionelle: application

Embolisation

Dépôt de micro-coils ou de particules dans la lésion

Coils

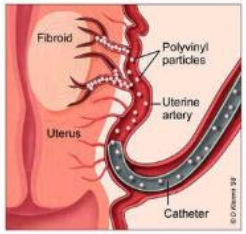

Particules

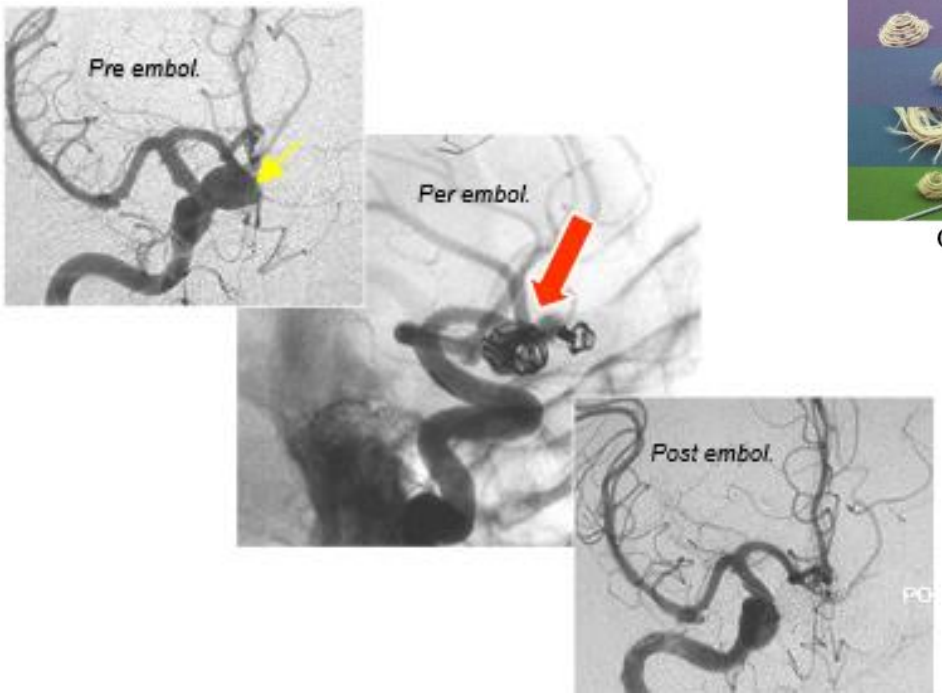

Angiographies montrant un anévrisme cérébral (flèche jaune) traité par embolisation avec des micro-coils (flèche rouge)

Techniques d'imagerie en Angiographie

écho-Doppler

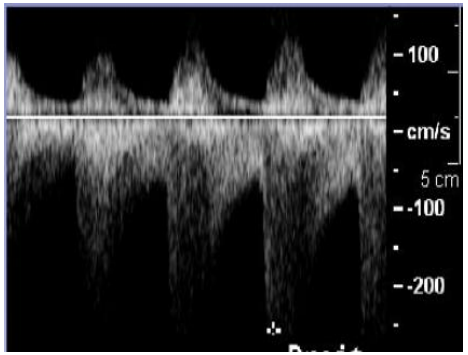

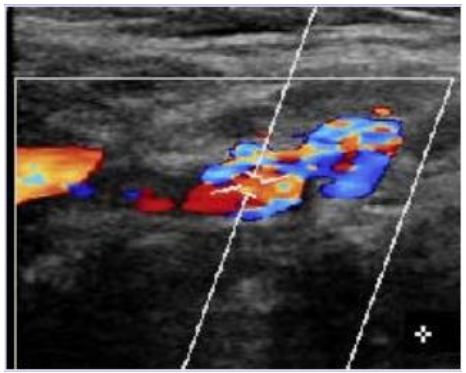

- Opérateur dépendant
- Boîte crânienne
- Limité par la profondeur des vaisseaux
- Principalement indiqué dans les sténoses

Angio-Scan

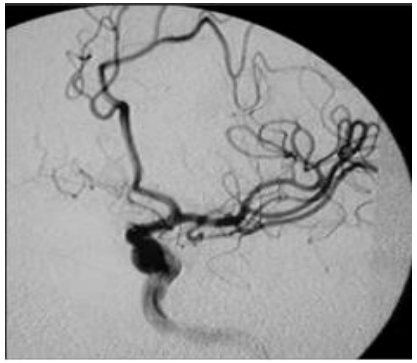

- Injection d'un produit de contraste iodé à l'aide d'un cathéter dans le vaisseau exploré
- Imagerie ionisante
- Anesthésie locale ou générale

Angio-IRM

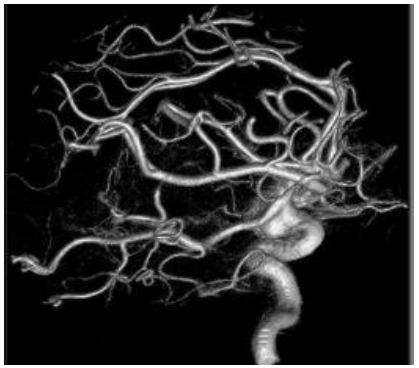

- Avec ou sans injection d'un produit de contraste
- Information sur dynamique circulatoire

Techniques d'exploration de la vascularisation en IRM

IRM VASCULAIRE

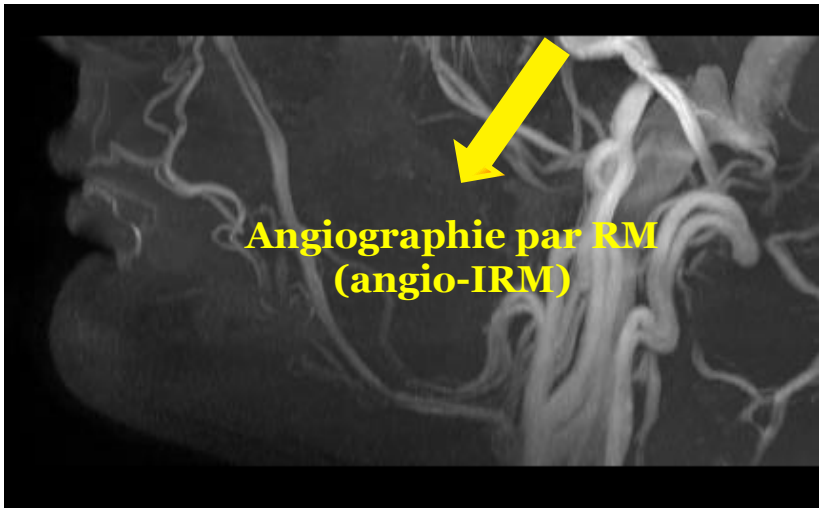

Fonctionnelle: quantification

2D ciné PC ou en 3D ciné PC

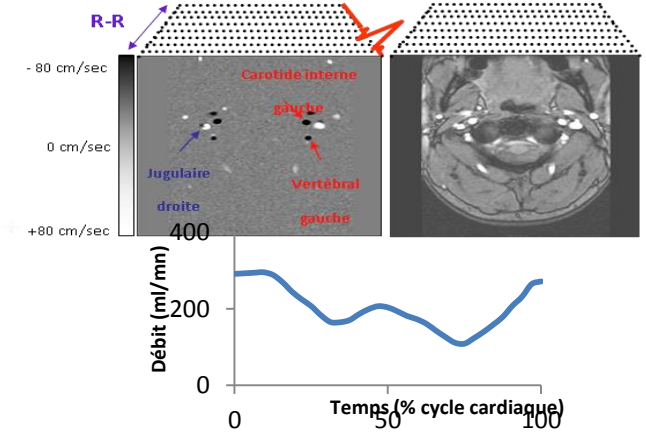

Temps de vol «time of flight»: TOF

Angiographie par contraste de Phase: PCA

- ces acquisitions peuvent être réalisées en 2D ou en 3D

2D ciné PC



ou 3D ciné PC



Angiographie par TOF (temps de vol)

Principes: saturation

1- Saturation des spins dans le volume

2- Augmentation du signal due à l'apport des spins entrant dans le volume

3- Suppression du signal des spin saturés: Contraste : Différence de magnétisation entre spins mobiles et stationnaires

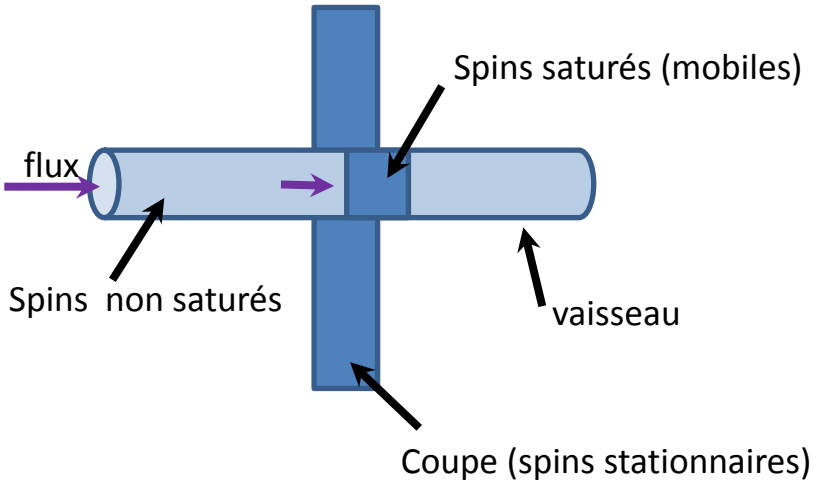

Avantages

- En 2D: acquisition rapide, adaptée aux flux lents, meilleur contraste
- En 3D: acquisition d'un volume, meilleur S/B et résolution spatiale

Limites

- Flux turbulents
- Artéfacts de saturation des spins entrant dans le volume (flux lents et grandes distances à parcourir, coupes épaisses)
- Artéfacts des spins à T1 courts (graisses), difficiles à saturer s'ils sont contenus dans le volume d'étude
- En 2D, coupes relativement épaisses (limite la résolution), géométrie restreinte

LE FLUX

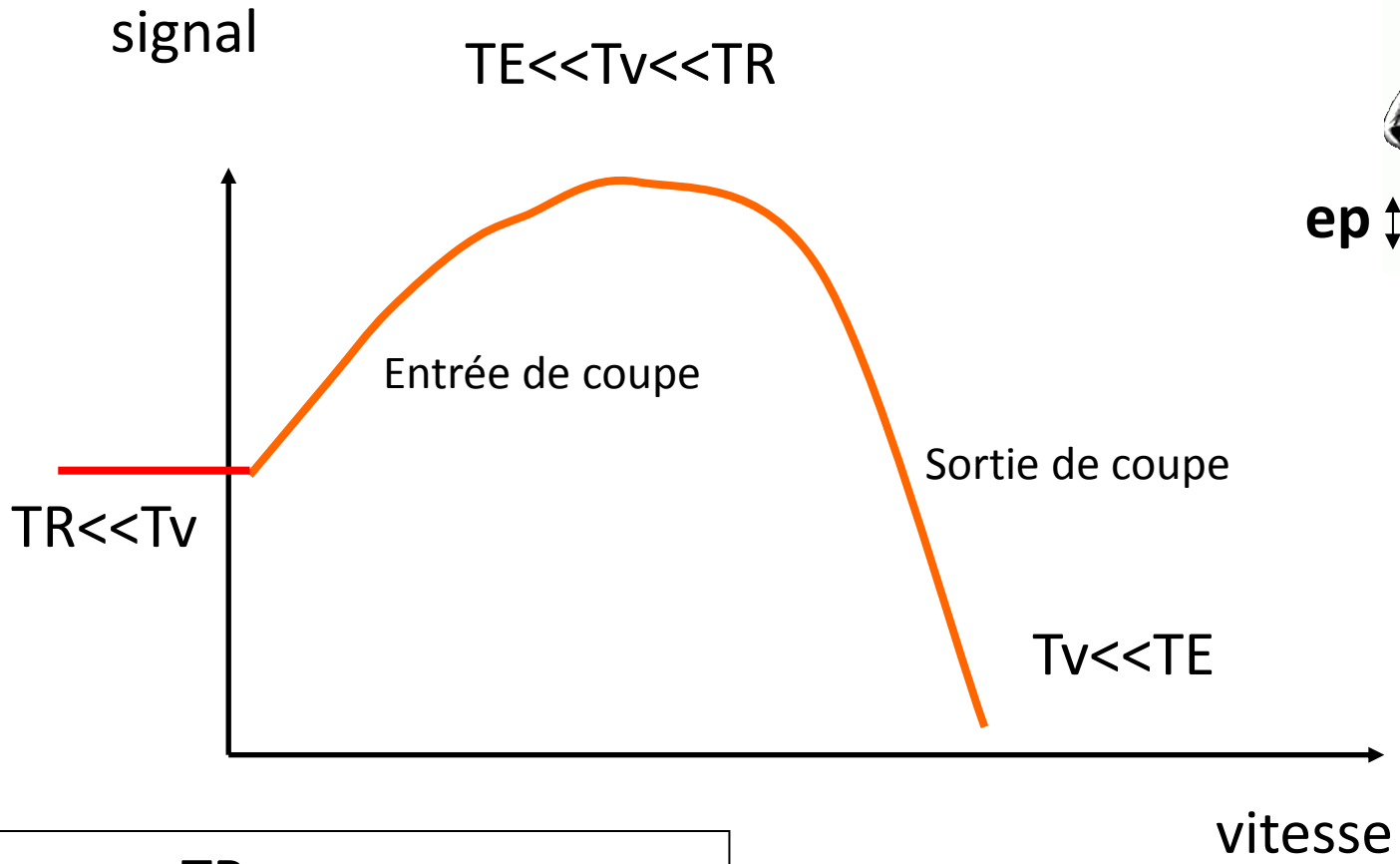

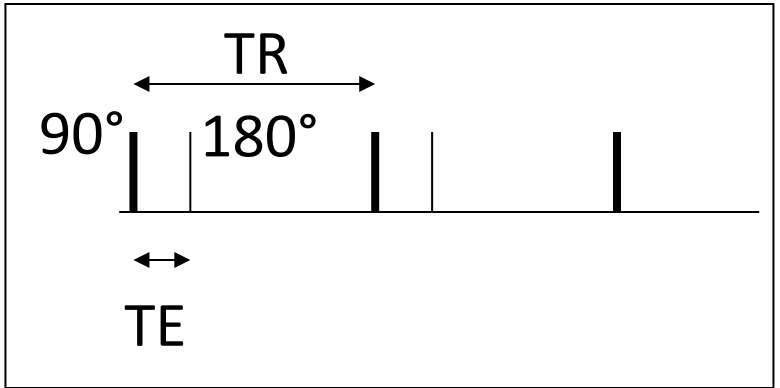

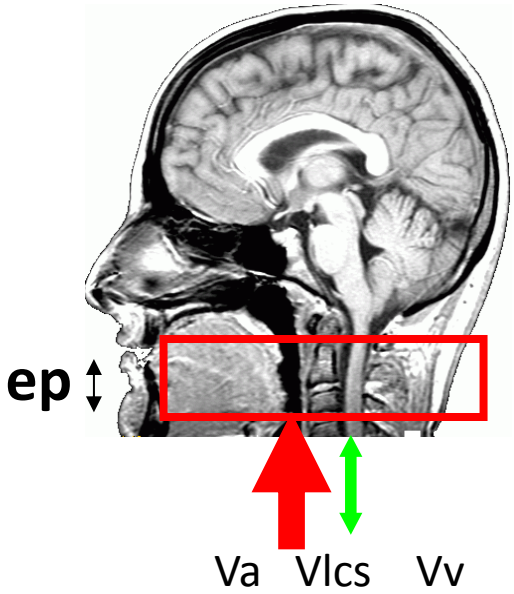

le temps de vol

Tv=ep/v

Angiographie par contraste de phase

Principes: différence de phase

1- Gradient bipolaire

2- Les spins stationnaire sont déphasés par le 1er lobe des gradients. Cette phase est ensuite annulée par le deuxième lobe des gradients

3- Les spins en mouvement sont déphasés par le 1er lobe des gradients. A la fin du 2ème lobe, ces spins en mouvement acquièrent une phase résiduelle proportionnelle à leurs vitesses: $\Phi = \alpha VTA$

4- Seuls les spins mobiles ont une différence de phase non nulle

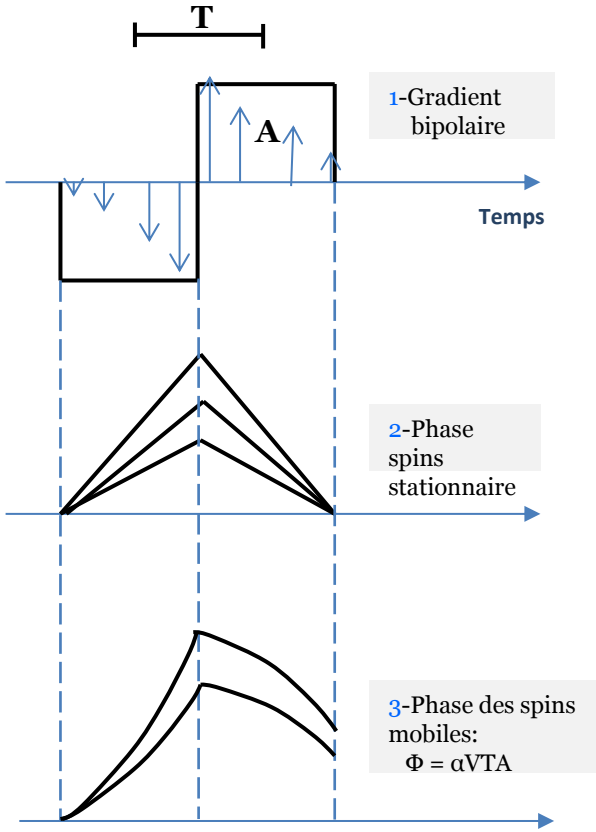

Angio arterielle

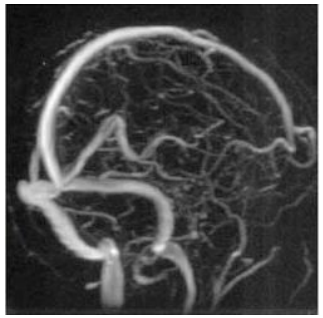

Angio veineuse

Cartographie dynamique des flux

Principes

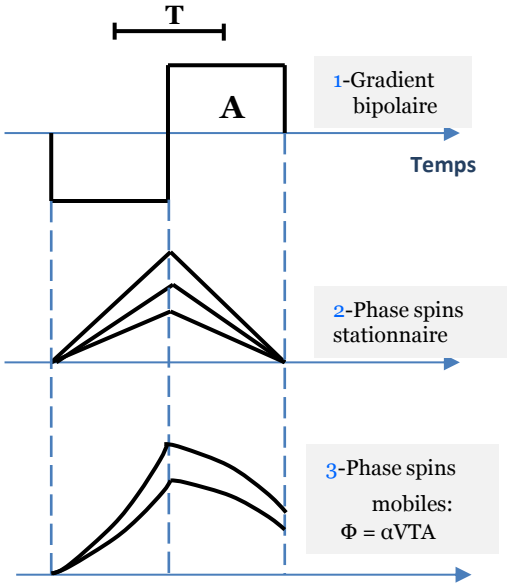

Avantages

Pas de phénomène de saturation

Quantitative: sens et vitesse du flux sanguin

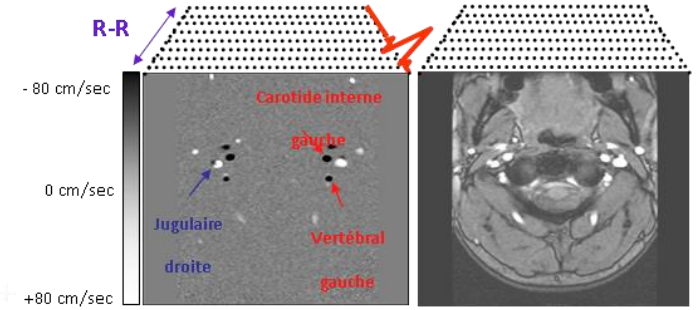

Limites

- Flux turbulents
- Tracé des contours → $Q_{ml/cycle} = V \times S$
- TE très court pour éviter des déphasages intravoxels → Perte de signal

Temps de vol
«time of flight»:
TOF

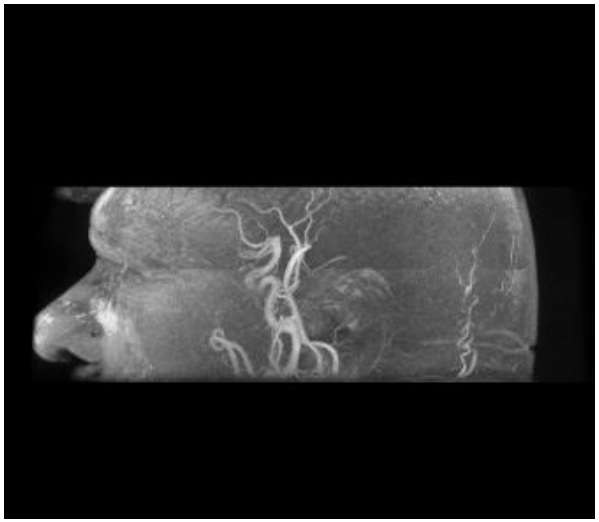

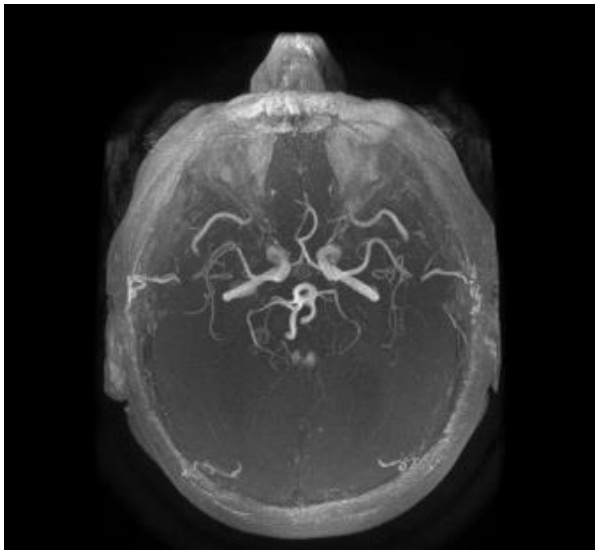

Angiographie par contraste
de Phase: PCA

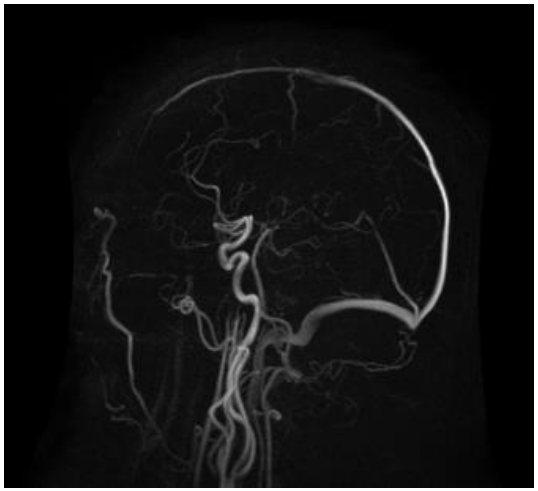

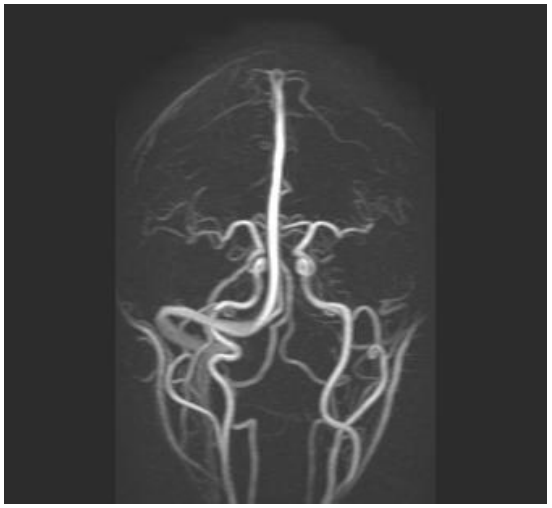

IRM: SIGNAL

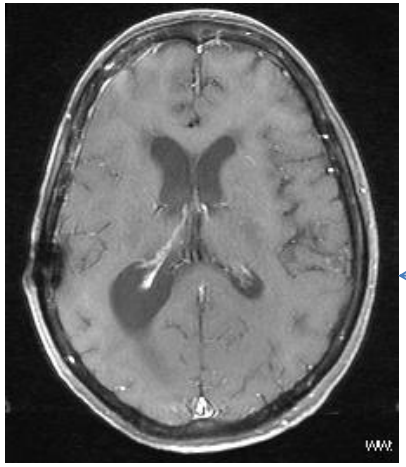

Gadolinium

T1

Graisse
Agents paramagnétiques
- gadolinium ++
- mélanine, fer, magnésium

Sang en phase subaiguë
Vaisseaux thrombosés, circulant très lentement

EAU + PROTEINES
SG, SB, muscle, parenchyme
(Signal intermédiaire T1/T2)

Os et Calcifications
Air
Vaisseaux à flux rapides
Artefacts métalliques
Hémosiderine

EAU
- LCR, Urine, kyste
- Œdème , nécrose, fibrose

T2

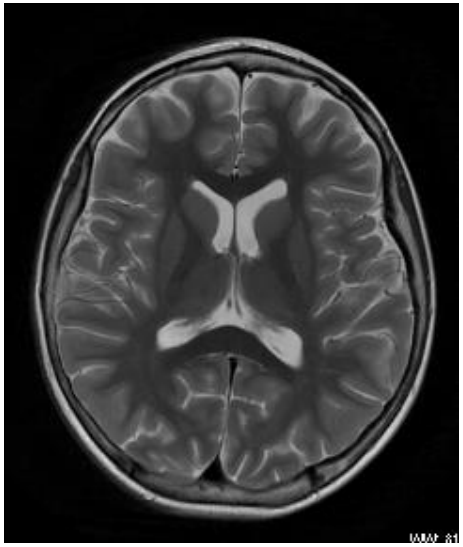

Applications de l’imagerie vasculaire: bibliographie

EFFECT ON IMAGE QUALITY OF CAROTID THREE-DIMENSIONAL MR-ANGIOGRAPHY: 1.0 M GADOBUTROL VERSUS 0.5 M GADOTERATE MEGLUMINE AT 3 TESLA SCANNER

RAYMOND LEE[1], Gladys Lo Goh[1], Kai Ming Paul Au Yeung[1], CHI WAI LIU[1], KA MAN CHAN[1], and MEI LEE BETTY HUNG[1]

But: Impact de la concentration du gadolinium injecté sur la détectabilité des petits vaisseaux: comparaison quantitative en termes de SNR et CNR sur plusieurs segments de la carotide interne. Agents de contraste à base de gadolinium: 0.5 M versus 0.1 M.

IRM 3T siemens

Séquence: 3D CE-MRA, avec injection de gadolinium à 0.1 mmol/kg

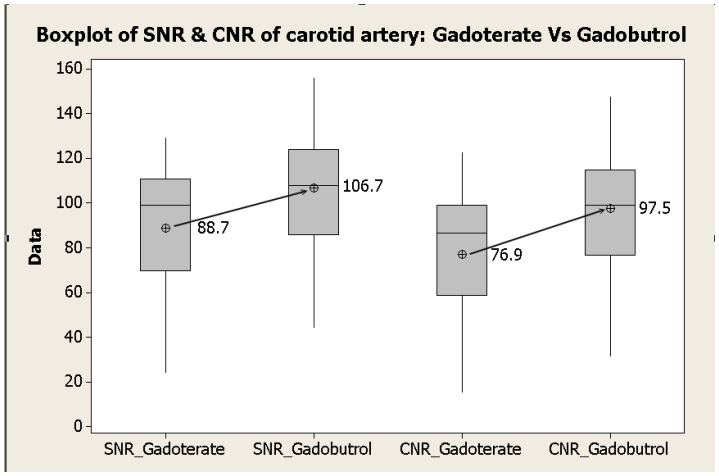

Différences significatives ($p<0.05$)

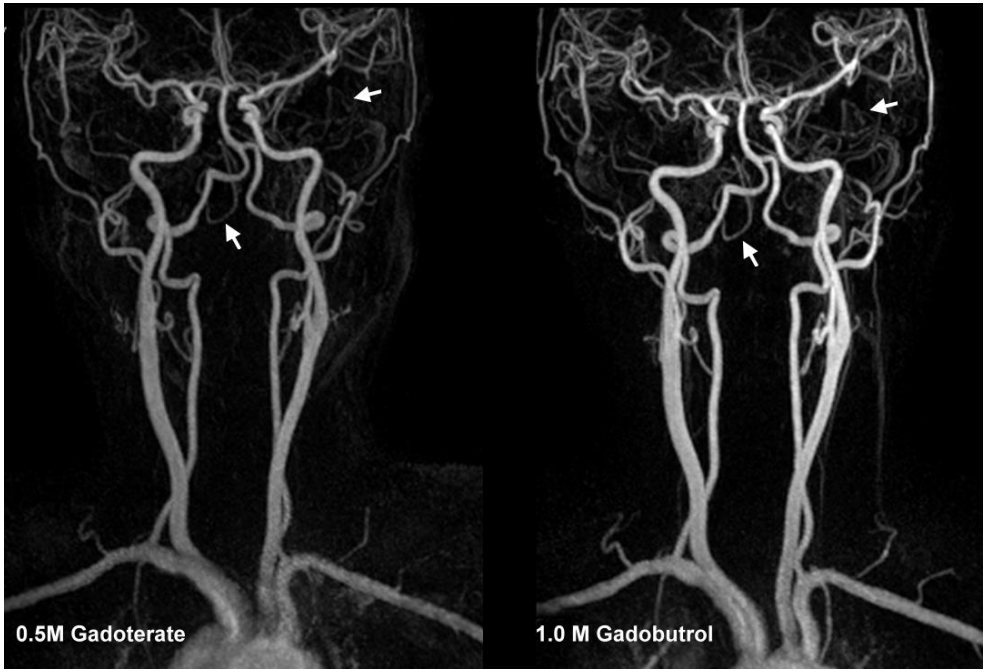

High-Speed, High-Resolution Whole-Head Sparse Contrast-Enhanced MR Angiography

But: Nouvelles techniques d'angiographie rapide de haute-résolution spatiale. Reconstruction des images basée sur un algorithme itératif utilisant des paramètres de régularisation et un sous-échantillonnage de l'espace k

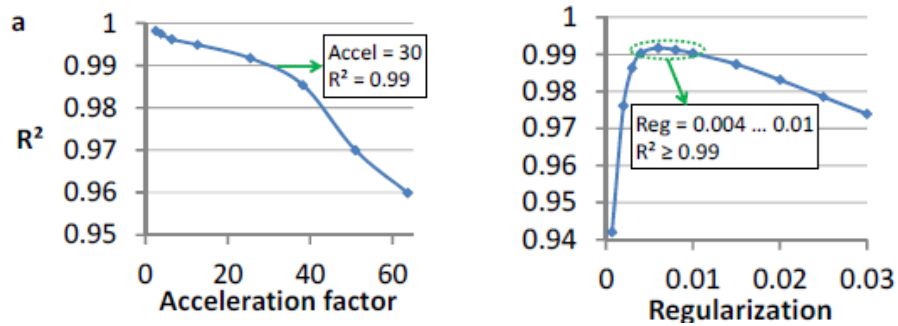

The correlation coefficient (R2) between fully sampled and retrospectively undersampled data consistently decreased with increasing acceleration (Phantom results).

Paramètres de la séquence

IRM 3T siemens

Séquence: 3D CE-MRA, avec injection de gadolinium

TR/TE = 3.6/1.53 ms

Champ de vue: 265 x 232 x 202 mm^3

Matrice des images: 384x336x288

Résolution spatiale = 0.7 mm^3

Durée= 10 s.

Fig.3: MIP of the arterial and venous phases (after subtraction) for a patient presenting a normal intracranial vasculature. The acquisition time per whole-head 3D volume was 10 s for a 30-fold acceleration factor.

NON-CONTRAST ENHANCED 4D ARTERY-SELECTIVE MR ANGIOGRAPHY USING SPATIALLY SELECTIVE SATURATION

Thomas Lindner[1], Ulf Jensen-Kondering[1], Fritz Wodarg[1], Olav Jansen[1], and Michael Helle[2]
[1]*Department of Radiology and Neuroradiology, UKSH, Kiel, Germany,* [2]*Philips Research, Hamburg, Germany*

But: Angiographie dynamique et sélective appliquée au suivi de l'arborescence vasculaire.

IRM 3T Philips

Séquence: 4D NCE-MRA

TR/TE = 4.6/2.2ms

Champ de vue: 210 x 210 mm^2

Matrice des images: 233 x 233 x 233

Résolution spatiale 0.9 x 0.9 x 0.9 mm^3

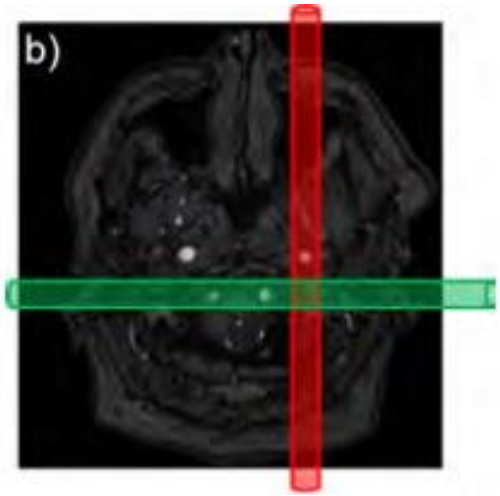

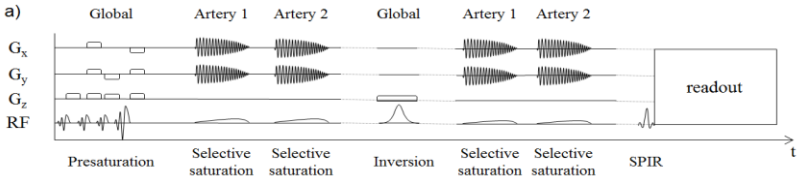

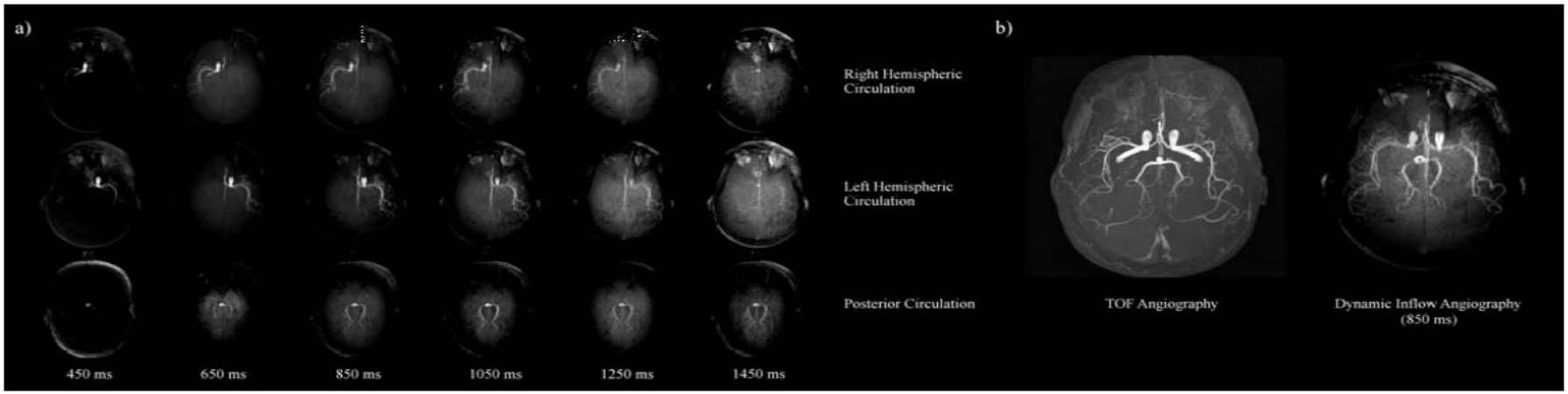

Dual vessel labeling scheme for non-contrast time-resolved MR angiography

Masanobu Nakamura[1], Masami Yoneyama[2], Makoto Obara[1], Atsushi Takemura[1], Taro Takahara[3], and Marc Van Cauteren[1]

But: Angiographie dynamique et sélective appliquée au suivi de l'arborescence vasculaire: technique de double labélisation. Combiner le suivi d'une des 2 carotides avec l'artère cérébrale postérieure.

Paramètres de la séquence

IRM 3T Philips

Séquence: 4D NCE-MRA

TR/TE = 4.6/2.2ms

Champ de vue: 220 x 200 mm^2

Matrice des images: 224 x 162

Résolution spatiale 0.98 x 1.36 x 1 mm^3

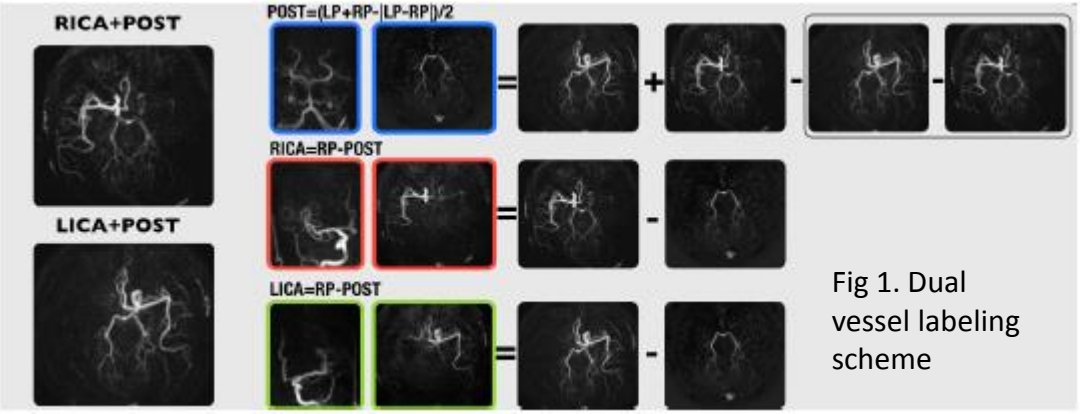

Fig 1. Dual vessel labeling scheme

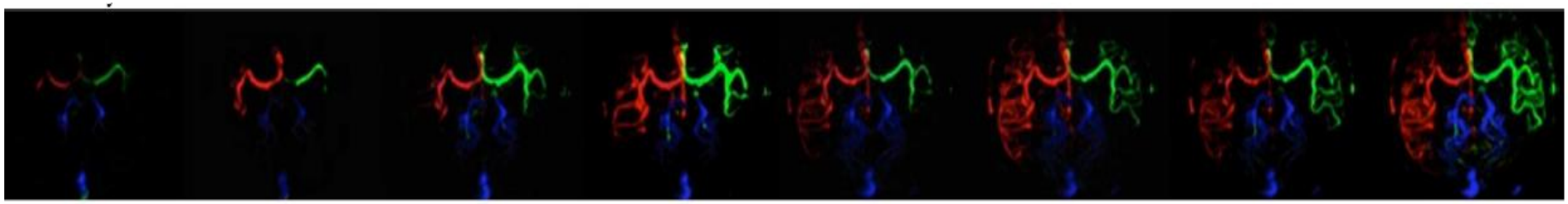

TI=200ms TI=400ms TI=600ms TI=850ms TI=1000ms TI=1250ms TI=1500ms TI=1750ms

Fig 2. Selected frames in dual vessle labeling after separating the vascular components. Colors are used to represent the origin of the blood signal (red = RICA, green = LICA, blue = BA).

High Temporal Frame Rate 3D Spiral Head and Neck Magnetic Resonance Angiography: Initial Experience

Bo Xu[1,2], Pascal Spincemaille[2], Nanda Deepa Thimmappa[2], Martin Prince[2], and Yi Wang[1,2]
[1]*Biomedical Engineering, Cornell University, Ithaca, New York, United States,* [2]*Radiology, Weill Cornell Medical College, New York, New York, United States*

But: Angio Dynamique: mise en évidence par IRM de la dynamique du passage du sang artério-veineux sachant que le temps de transit du sang artério-veineux ~ 4 – 6 sec.

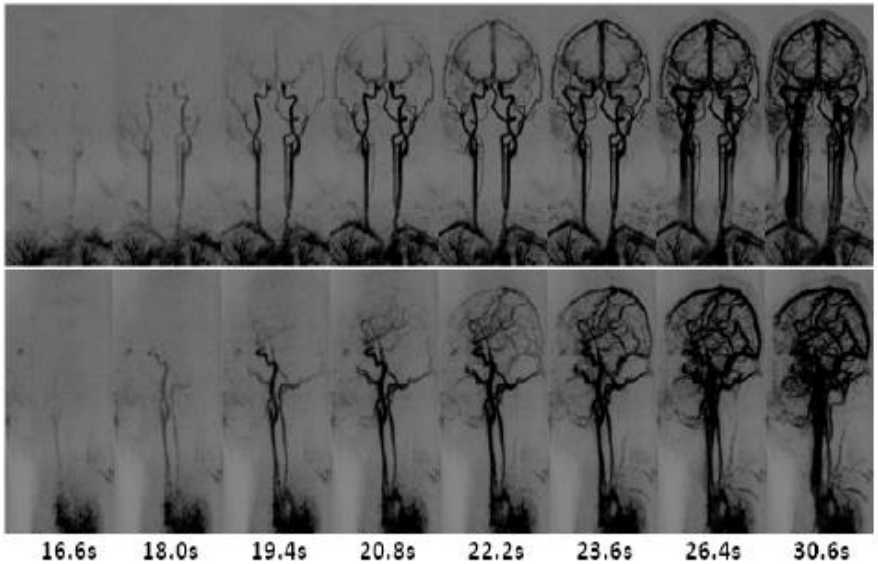

Fig 1. MIP images of coronal and sagittal MIPS at different time points showing the enhancement patterns of the carotid and intracranial arteries.

Paramètres de la séquence

IRM 1.5T GE

Séquence: 4D CE MRA avec injection de gado

TR/TE = 7.2/0.6 ms

Champ de vue: 420 mm^2

Matrice des images: 336 x 336 x 50

Résolution spatiale 1.25 x 1.25 x 3 mm^3

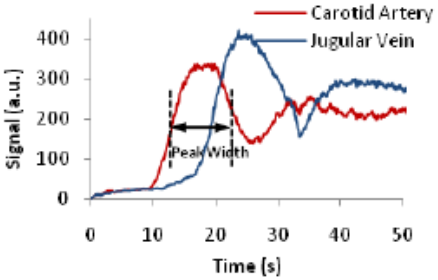

Fig 2. Signal intensity curves of carotid artery and jugular vein.

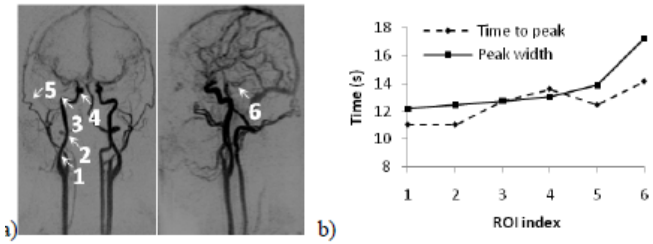

Fig 3. Signal enhancement in one healthy subject a) Position of ROIs (see text). b) Corresponding signal peak widths and time to peak enhancement.

High Field Magnetic Resonance Angiogram of the Mouse Eye

Gangchea Lee[1], Minjung Kim[2], and Thomas Neuberger[1,3]

But: Angiographie à très haut-résolution spatiale de la vascularisation oculaire chez le rat

Figure 1: The mouse ready to be imaged.

Matériel et méthode

IRM petit animal (9 cm), **14T** , antenne de surface

Synchronisation respiratoire

Séquence: 3D MRA avec injection de produit de contraste

TR/TE = 40/4.5ms

Champ de vue: 6 x 7.2 x 7.2 mm^3

Matrice des images: 200 x 240 x 240

Résolution spatiale **0.03 x 0.03 x 0.03 mm^3**

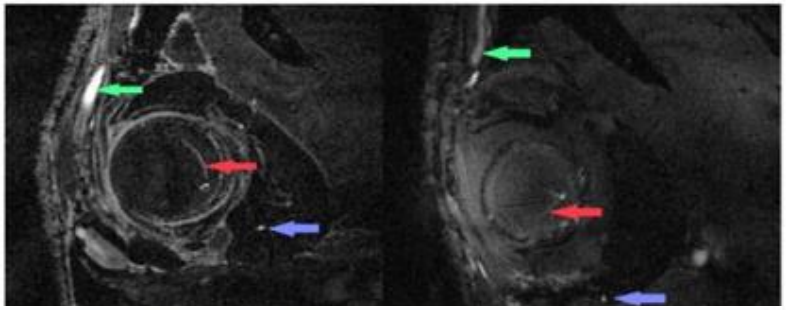

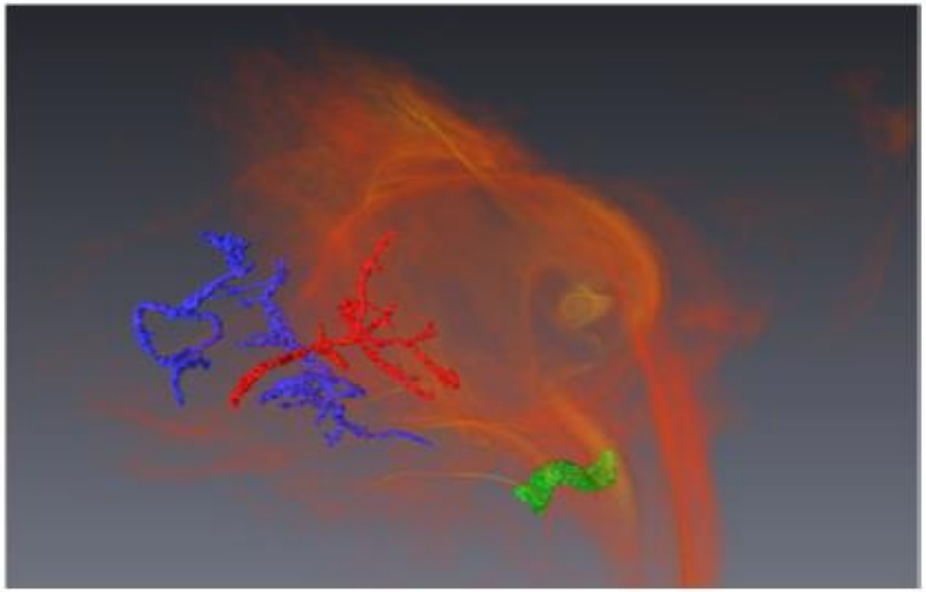

Comprehensive Hemodynamic Evaluation of Intracranial Atherosclerotic Disease with 4D Flow MR Imaging

Can Wu[1], Shyam Prabhakaran[2], Timothy Carroll[1,3], Parmede Vakil[3], Neil Chatterjee[1,3], Amir Honarmand[3,4], Sameer Ansari[3,4], James Carr[3], and Michael Markl[1,3]

But: flux 4D appliqués à la prise en charge des sténoses cérébrale (plaques d'athérome par exemple). Mise en évidence de l'impact des lésions sténosantes sur la vascularisation cérébrale.

Séquence: 4D flow synchronisée

TR/TE = 5.2/2.8 ms

Venc = 80-100 cm/s

Résolution spatiale 1.1 x 1.1 x 1.5 mm^3

Durée = 15-20 mn

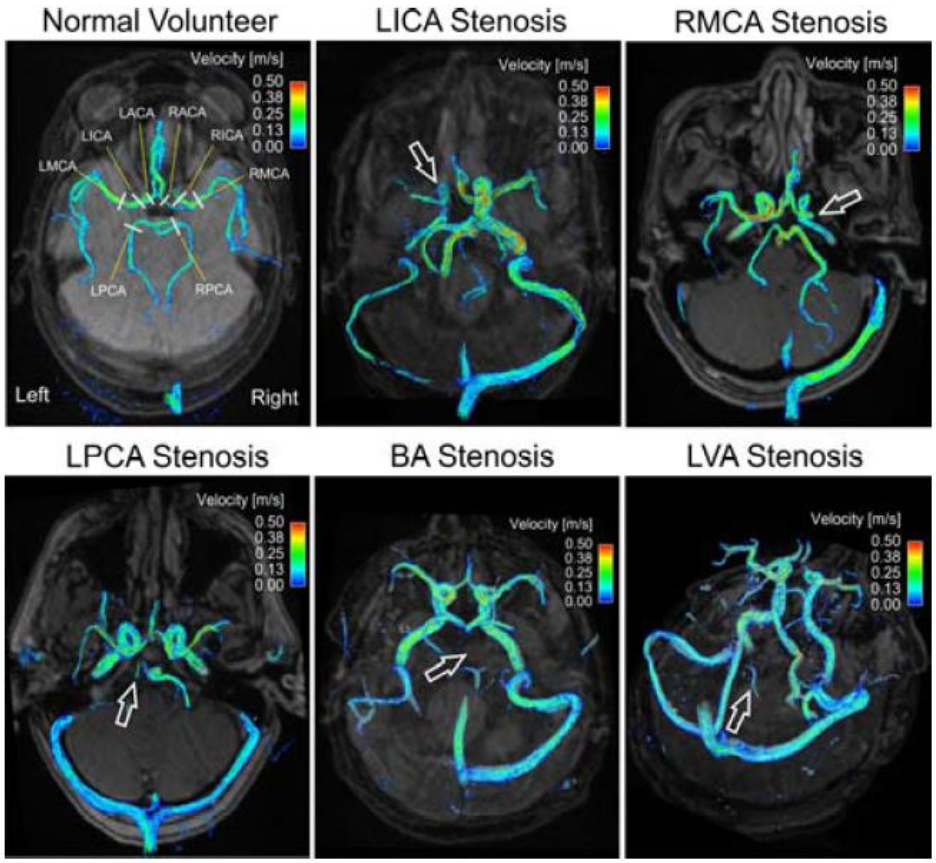

3D Cine Phase-Contrast MRI of Flow Patterns and Turbulent Kinetic Energy in Patient-Specific Models of Carotid Disease under In Vivo Mimicking Flow Conditions

P. DYVERFELDT[1,2], G. ACEVEDO-BOLTON[1], A. J. MARTIN[1], AND D. SALONER[1]

But: Modélisation des lignes de courant et des turbulences chez 2 patients présentant une sténose sévère au niveau de la carotide interne. Modèles obtenus à partir des images 3D ciné en contraste de phase.

Paramètres de la séquence

IRM 1.5 T; Séquence: 4D flow synchronisée

TR/TE = 7.3/4.5 ms

Venc = 100 cm/s

Résolution spatiale 0.96 x 0.96 x 0.96 mm^3

Durée = 45 mn

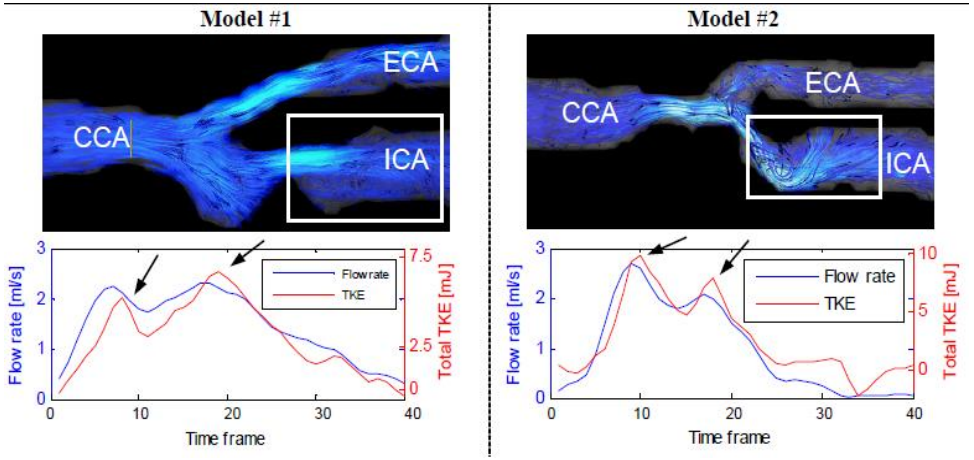

Lignes de courants (bleu) – codage de couleur en fonction de la vitesse. Profils des intensités des turbulences (indice TKE) dans la ROI superposés aux courbes de flux dans cette même région aux cours de la phase de systole. Les pics TKE sont décalés par rapport aux pics des courbes de flux dans cette zone.

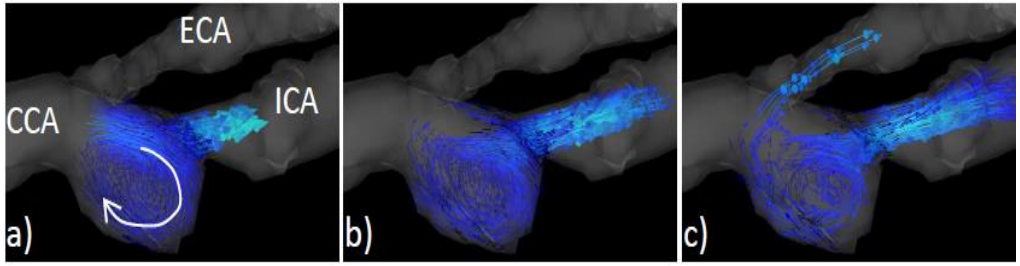

15 ms **40 ms** **80 ms**

Mise en évidence d'un flux rétrograde chez le 1er patient à différents instants de la phase systolique . Flux rétrograde de la carotide interne vers la carotide externe

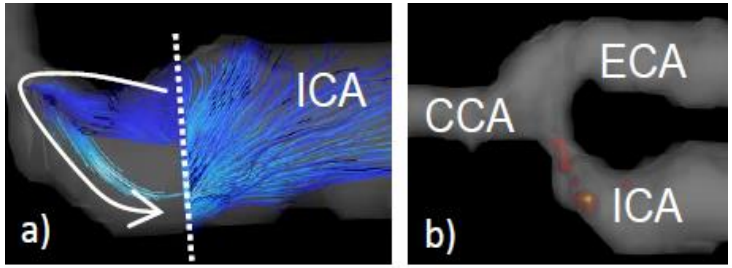

(a) Lignes de courant à partir d'un plan et mise en évidence d'un flux rétrograde chez le 2nd patient. (a) isosurfaces des indices TKE au cours de la phase systolique.

IRM de flux

Traitement des images

PC



Logiciel de traitement
tidam.fr open source



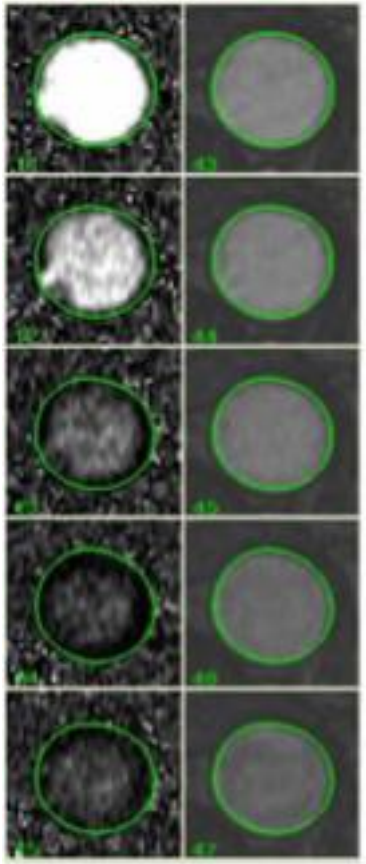

Segmentation d'une aorte sur 32 phases
Propagation du contour à toutes les images de la série.

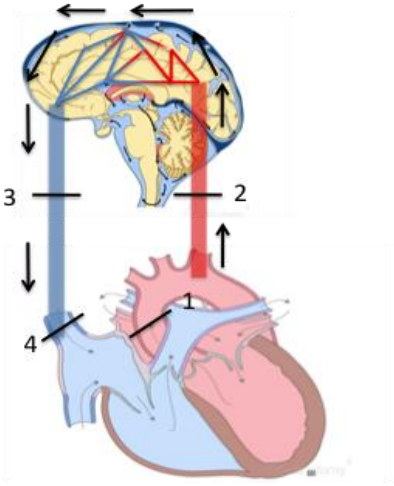

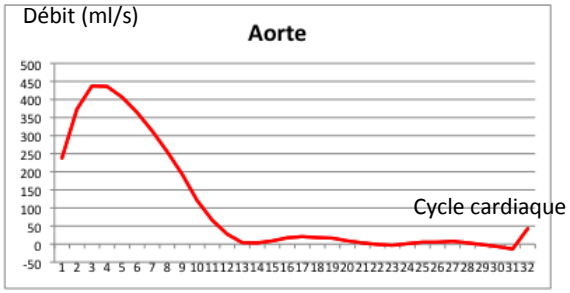

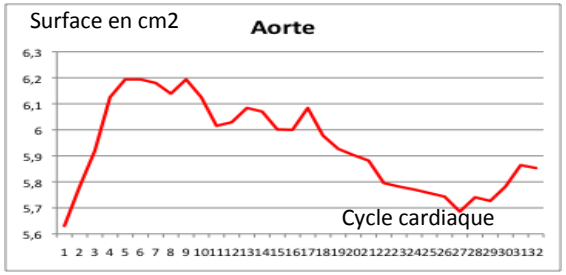

Calcul automatique des courbes de débit et surface sur un cycle cardiaque.

L'IRM de flux hépatique

- **Modifications hémodynamiques au niveau hépatique**

→ Marqueur des pathologies telles que la cirrhose ou la présence de tumeurs hépatiques

Nos objectifs

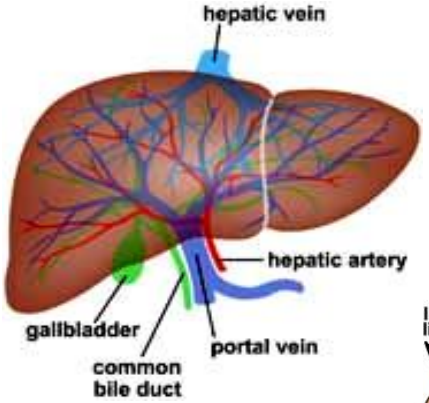

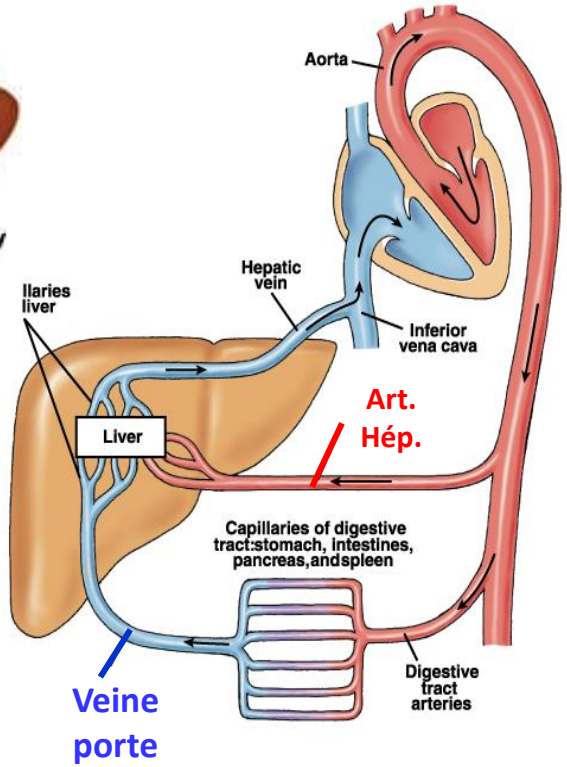

- **Mesure du débit hépatique total**

(veine porte + artère hépatique propre)

→ Doppler mais d'accès peu aisé

=> **Physiologie et caractérisation de l'hémodynamique hépatique par IRM**

l'IRM de Flux hépatique

-Séquences en écho de gradient 2D fast **cine PC**
4 view per segment 1 NEX
-Nombre de phase : 32
-FOV : 26 × 26 cm
-Épaisseur de coupe : 4 mm
-Matrice : 256 × 256
-Vitesse d'encodage : Artère Hépatique : 70 cm/sec
Tronc Porte : 40 cm/sec

Synchronisation cardiaque et respiratoire

Durée de chaque séquence environ : 2 à 3 minutes

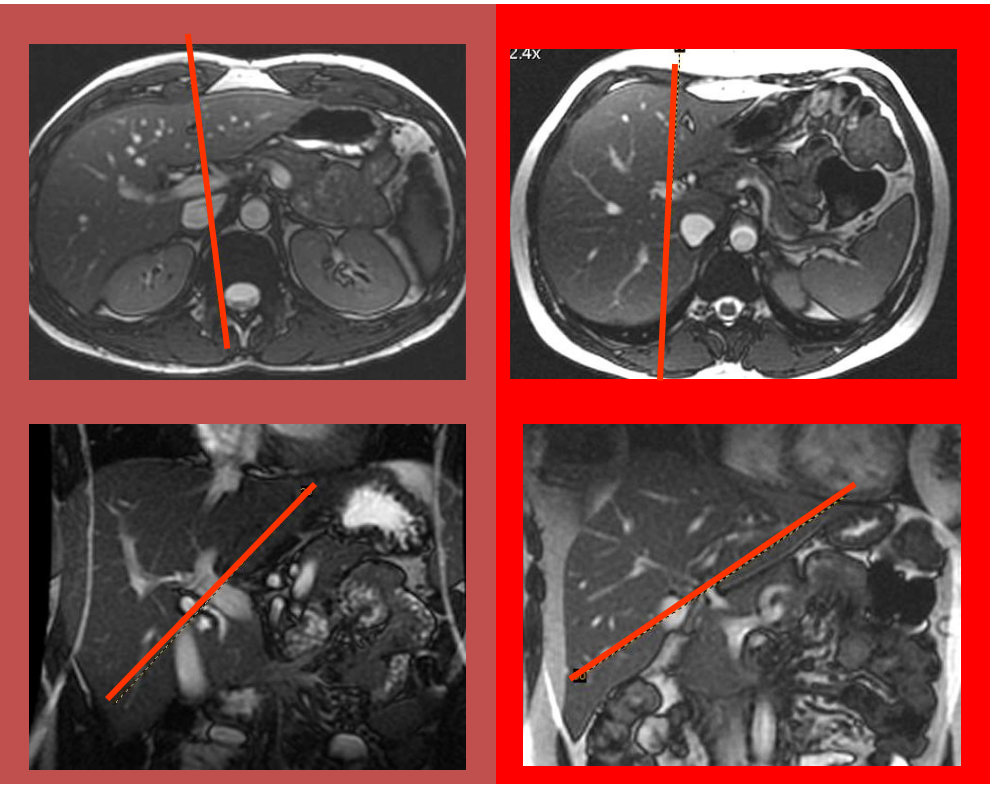

Coupe de repérage(FIESTA): tronc porte

Coupe de repérage (FIESTA): artère hépatique propre

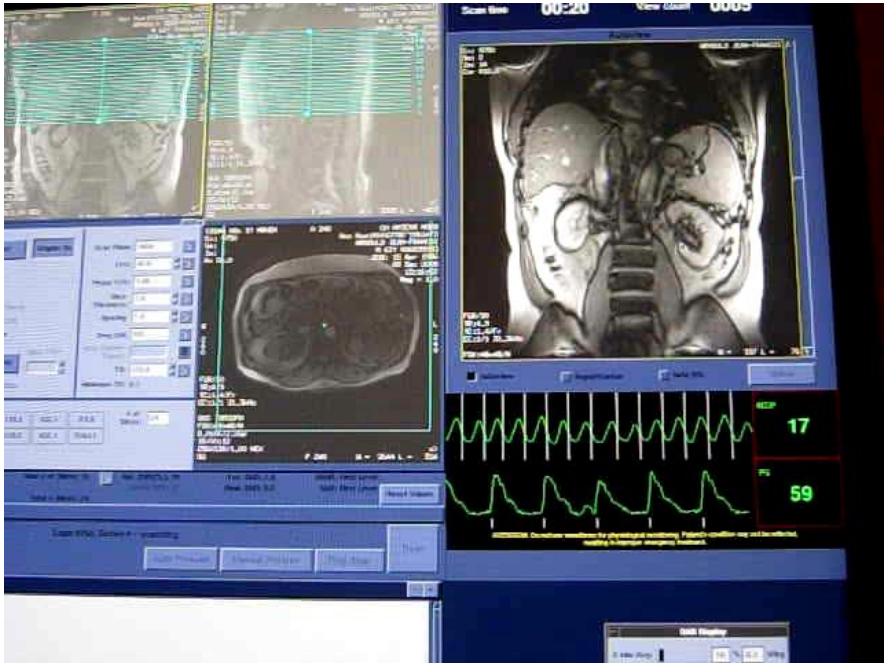

IRM de flux

Traitement des images

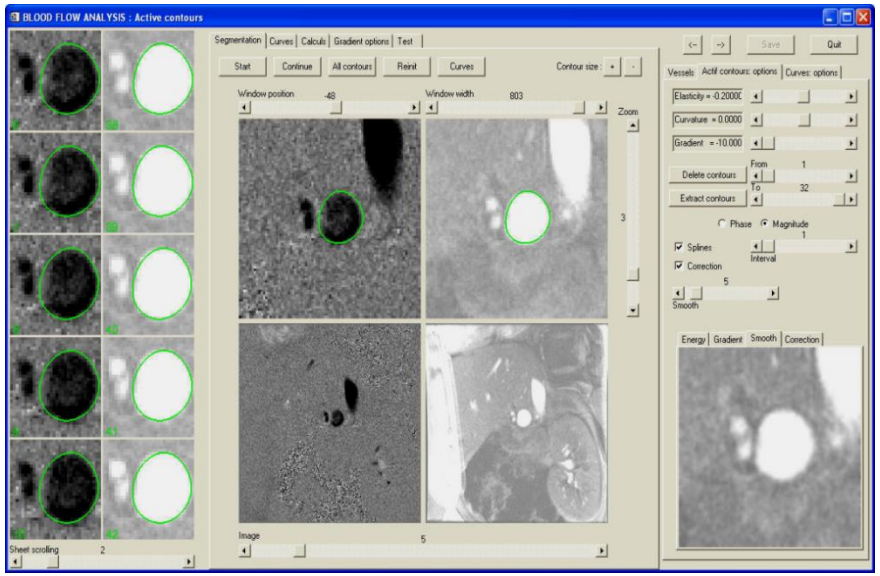

Segmentation semi-automatique des régions d'intérêts (méthode des contours actifs).

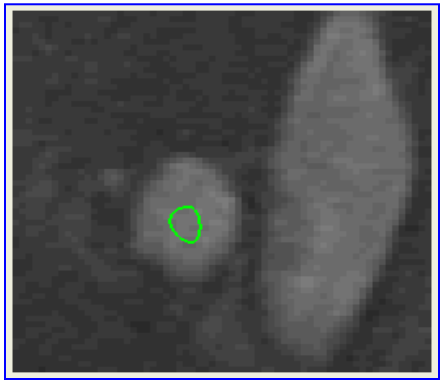

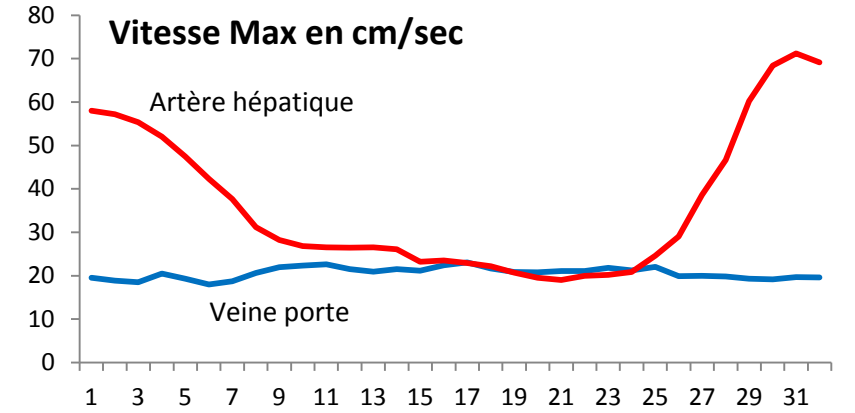

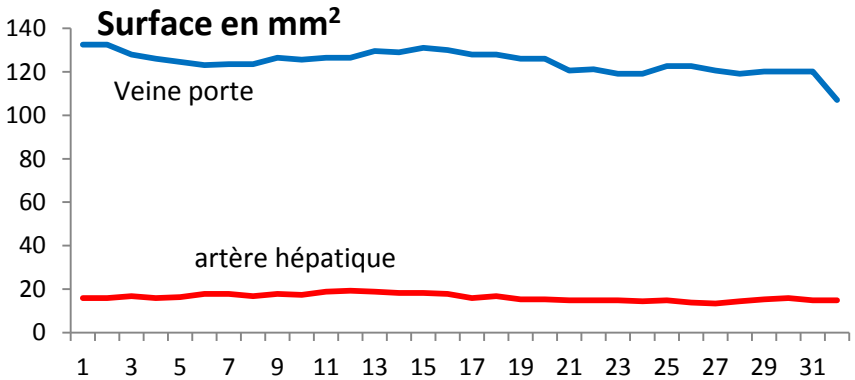

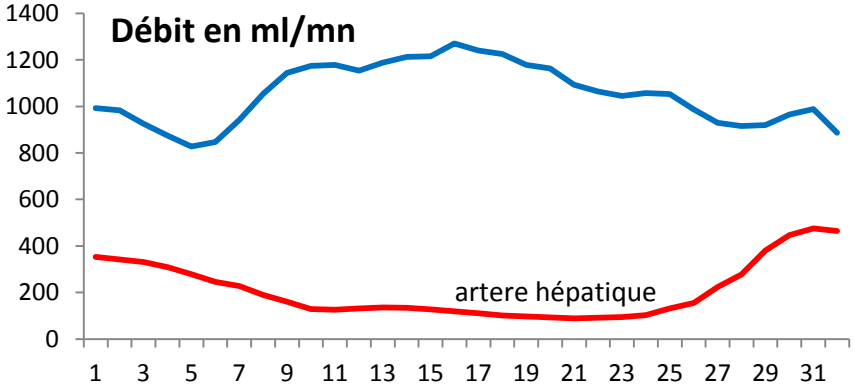

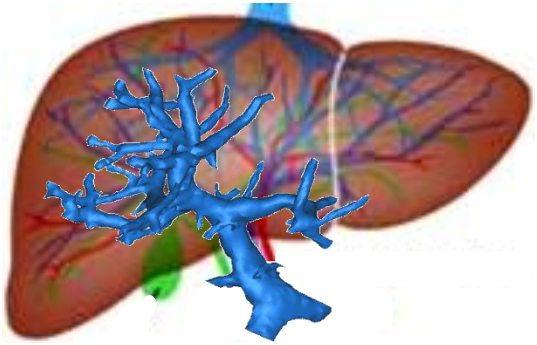

Physiologie et physiopathologie des écoulements

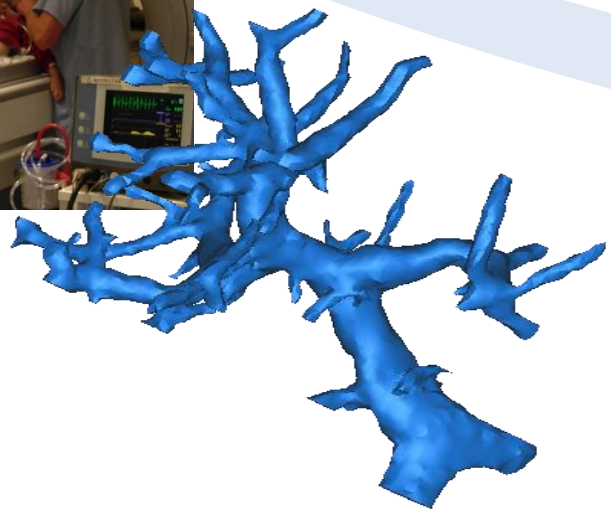

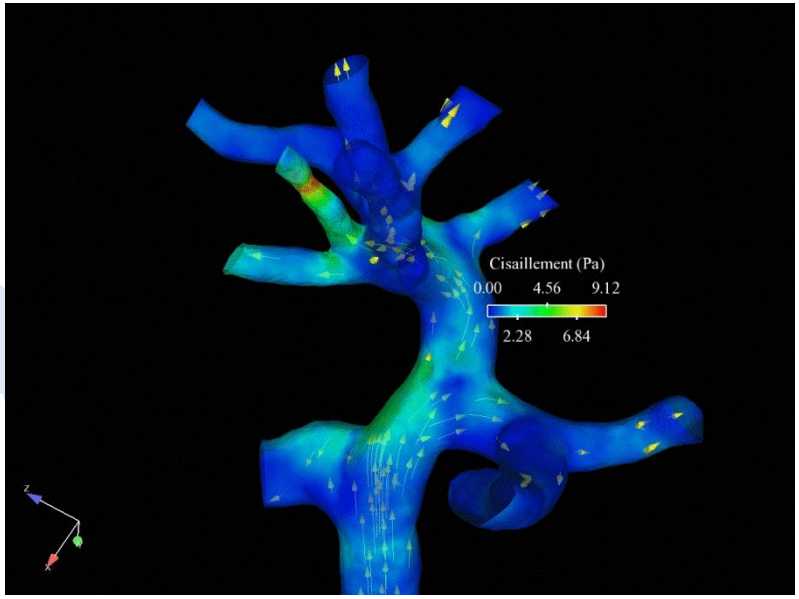

Angiographie et IRM de Flux du système veineux cérébral: étude de sa résistance vasculaire

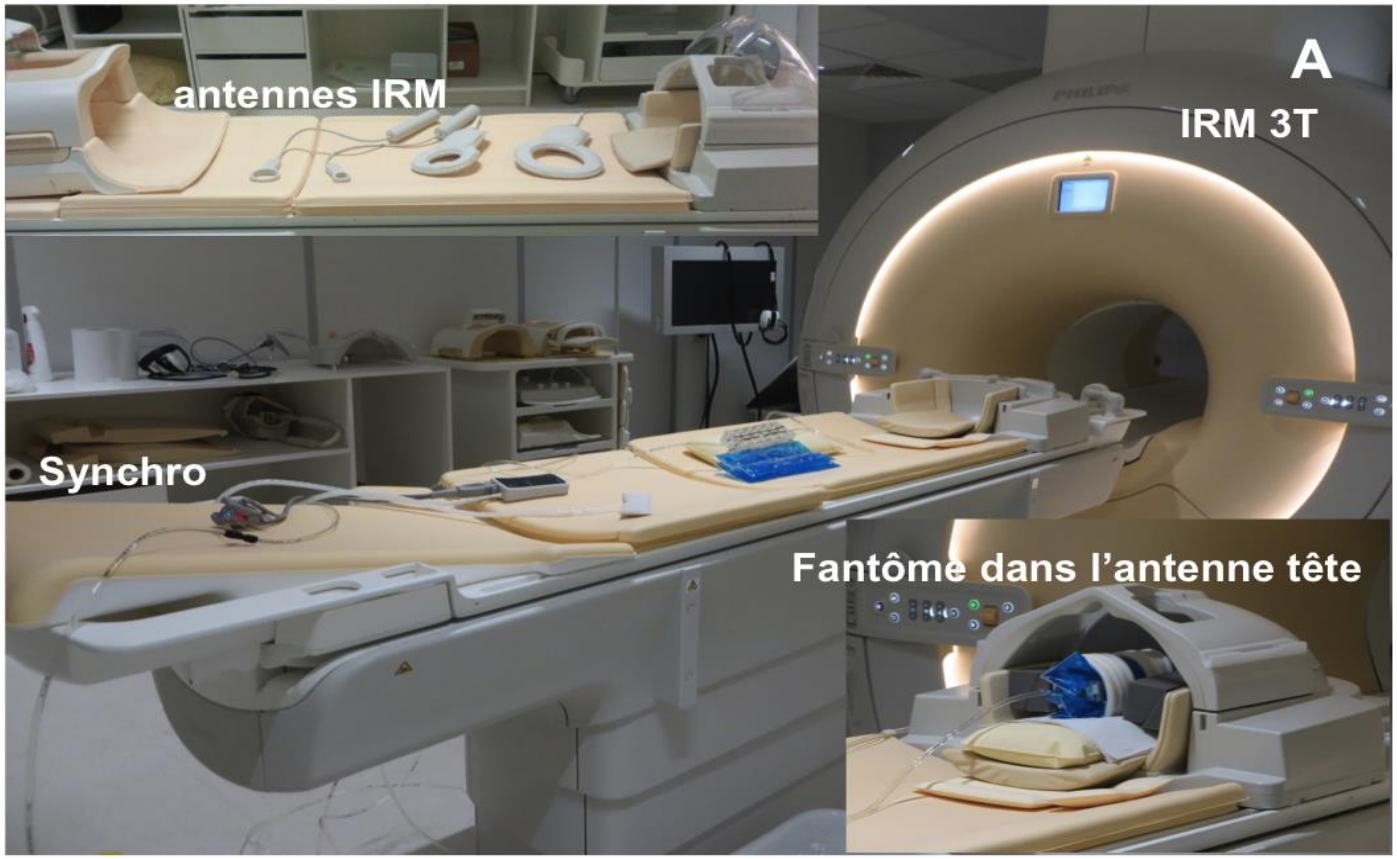

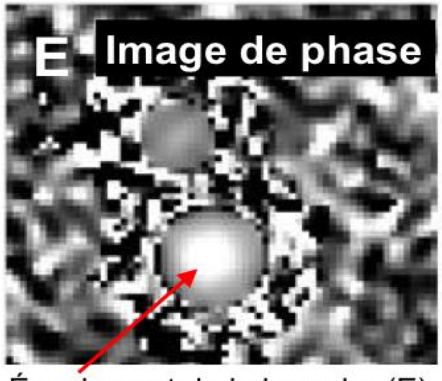

Écoulement de la branche (E)

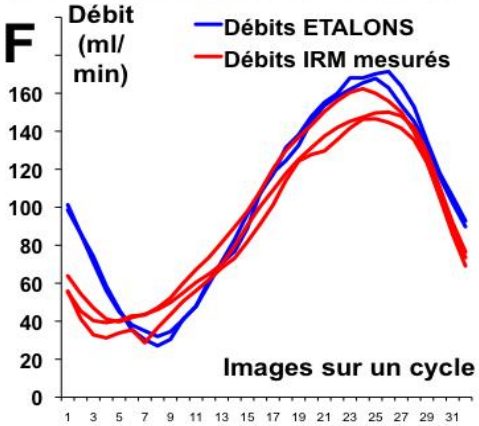



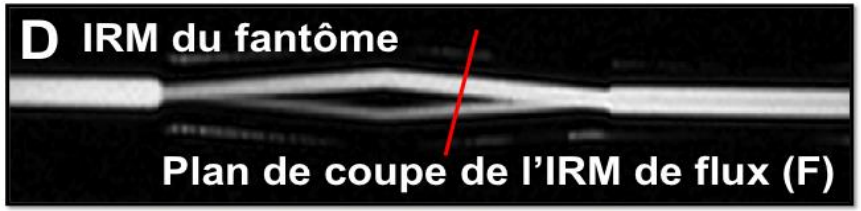





Réseau étudié

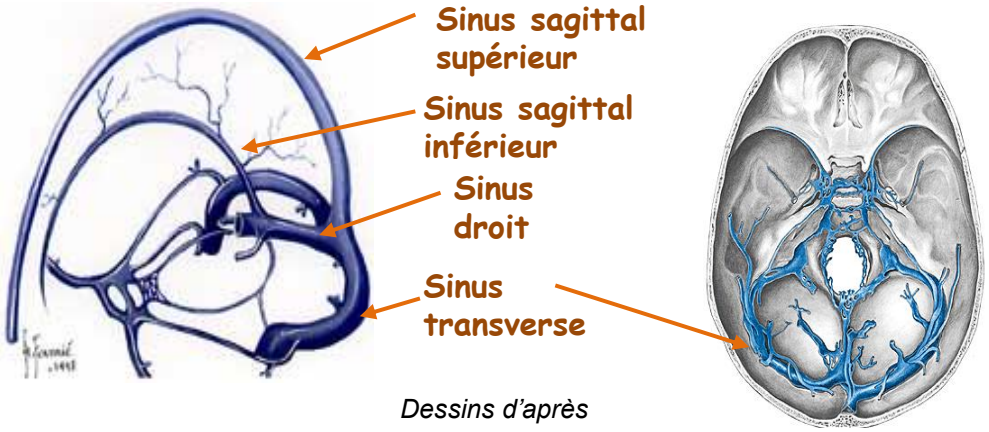

Dessins d'après Sobotta.

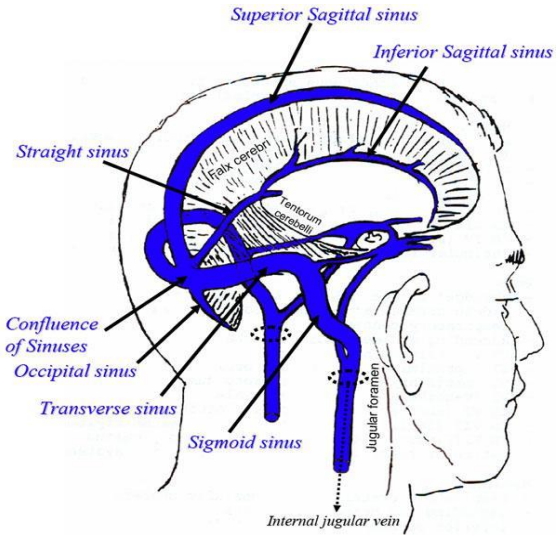

Objectifs

- ✓ Extraction du réseau veineux à partir des images IRM
- ✓ Calcul de rayons et de longueurs sur des segments du réseau veineux
- ✓ Estimation des résistances vasculaires
- ✓ Calcul de flux vasculaires
- ✓ Estimation de la perte de charge sur certaines branches du réseau

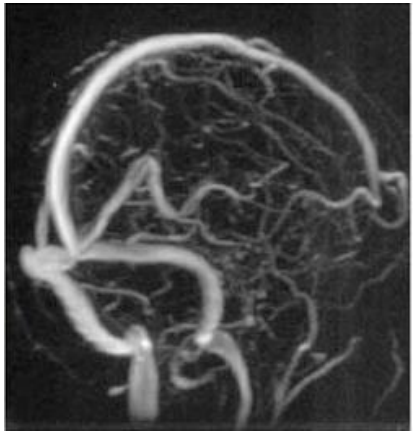

Angio veineuse

Matériel et Méthodes

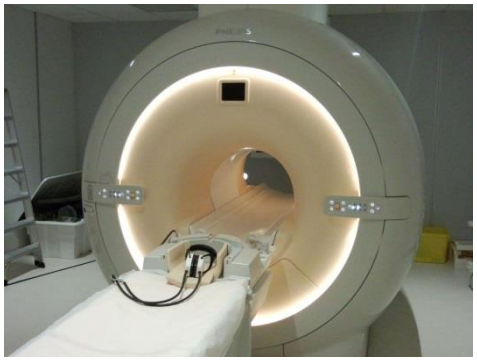

Population

24 Volontaires sains (27 ± 6 ans, 15/9 F/M), 4 séries incomplètes,

Paramètres de la séquence

IRM 3 Tesla (Philips Achieva dStream™)

Séquence: 3D PCA $\alpha = 10°$

TE/TR = 8/12 ms

Champ de vue = 23 x 23 cm^2

Taille des voxels à l'acquisition: 1.5 mm (154x154)

Taille des voxels à la reconstruction: 0.71 mm (320x320)

Nombre de coupes = 215 coupes sagittales

Epaisseur de coupe 1.5 mm; Gap = 0.75

Temps d'acquisition = 3 min environ

Post-traitement des données

Console IRM

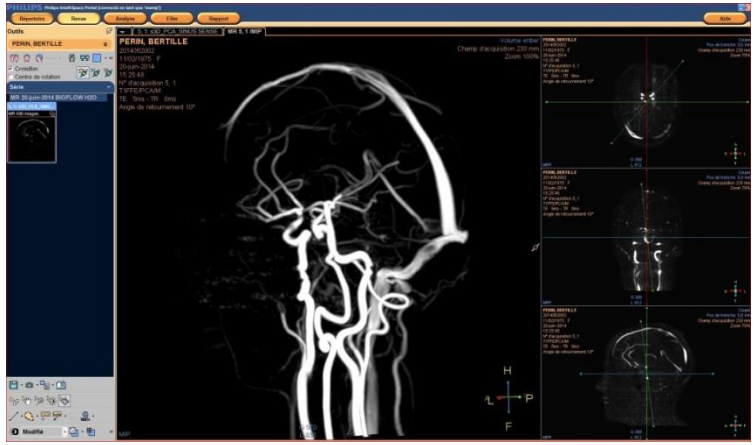

Mimics

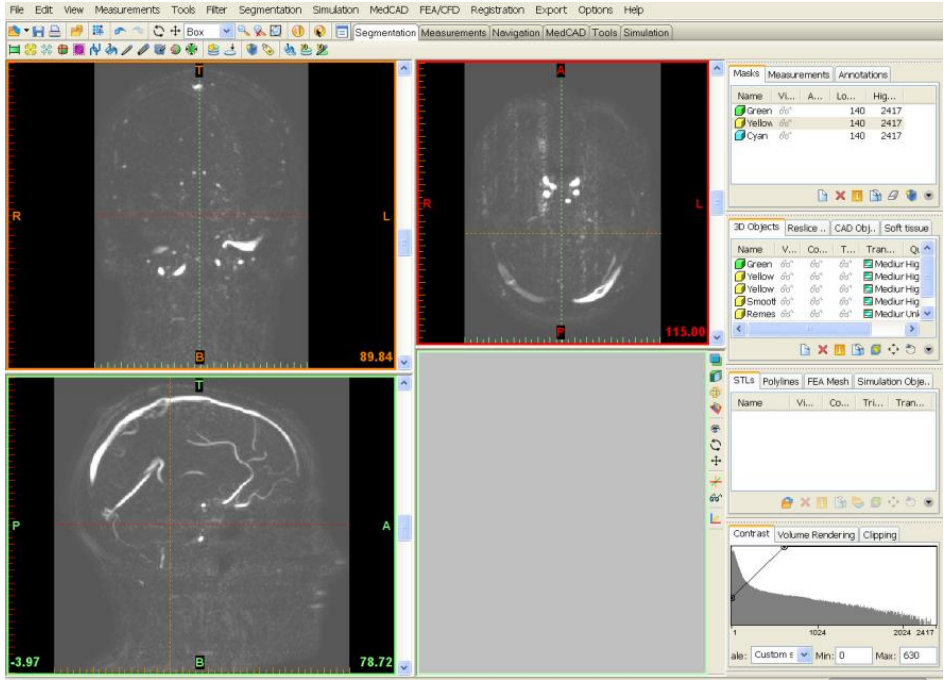

Analogie à un modèle électrique

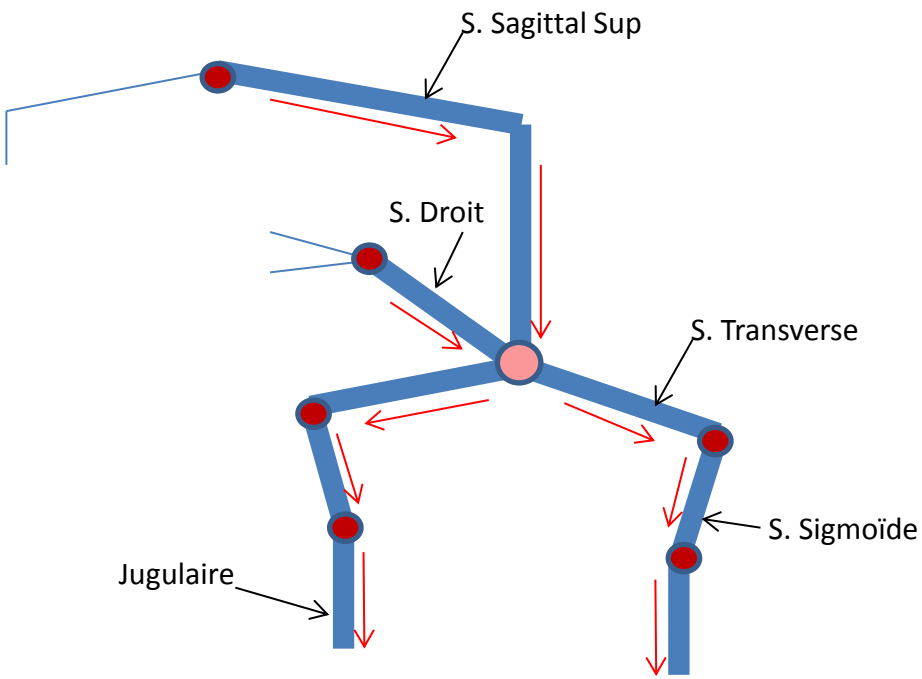

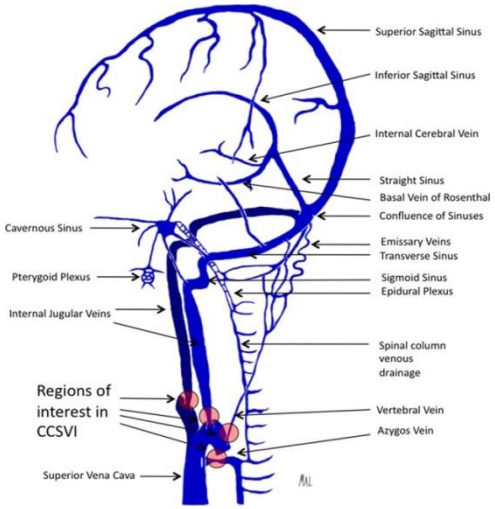

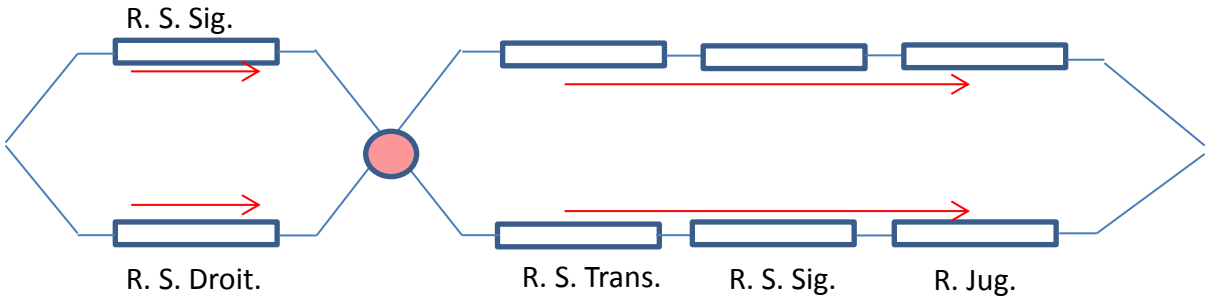

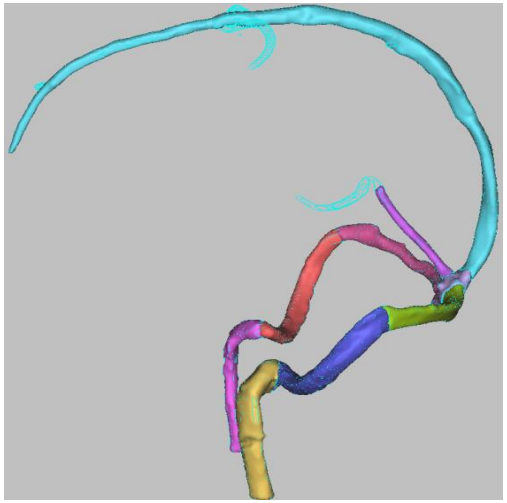

$$R = \frac{8\,\eta\,L}{\pi\,r h^4}$$

$\eta \rightarrow$ *viscosité du sang*

$L \rightarrow$ *Longueur*

Sinus sagittal supérieur

SSS			
	Résistance Vasculaire (Pa. s. /cm³)	Longueur (mm)	Diamètre moyen (mm)
Moyenne	18.34	125.44	6.03
Ecart type	9.47	11	0.94

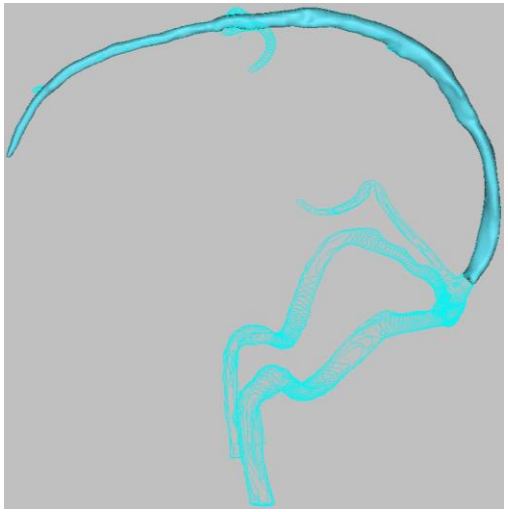

Sinus droit

SD			
	Résistance Vasculaire (Pa. s. /cm³)	Longueur (mm)	Diamètre moyen (mm)
Moyenne	39.90	31.65	3.43
Ecart type	17.83	6.57	0.47

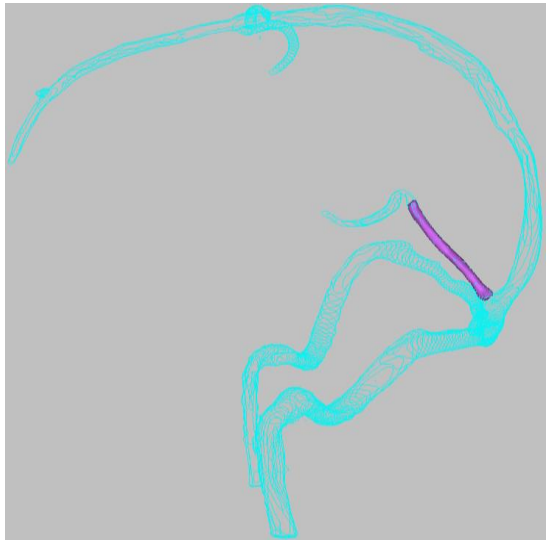

Sinus transverses

	ST_{gauche}		
	Résistance Vasculaire (Pa. s. /cm³)	Longueur (mm)	Diamètre moyen (mm)
Moyenne	9.17	54.57	6.14
Ecart type	9.25	12.95	1.39

	ST_{droit}		
	Résistance Vasculaire (Pa. s. /cm³)	Longueur (mm)	Diamètre moyen (mm)
Moyenne	16.64	59.18	5.25
Ecart type	13.71	8.86	1.08

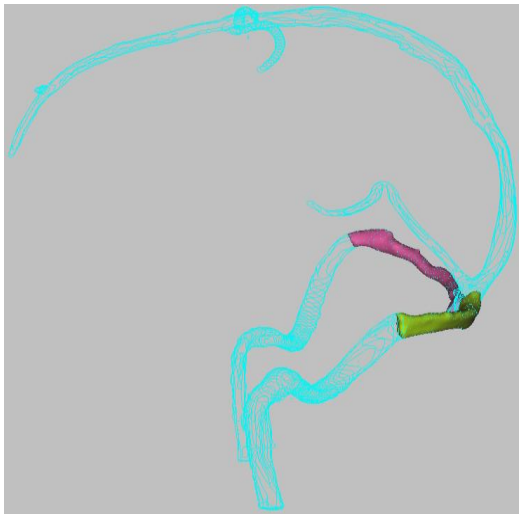

	Index d'asymétrie (%)		
	Résistance Vasculaire	Longueur	Diamètre moyen
I A	30	4	7

Index d'asymétrie

$$IA = \frac{\left| S_{gauche} - Sdr_{oit} \right|}{S_{gauche} + S_{droit}}$$

Sinus Sigmoïdes

	S Sig_{gauche}		
	Résistance Vasculaire (Pa. s. /cm³)	Longueur (mm)	Diamètre moyen (mm)
Moyenne	4.49	40.06	6.71
Ecart type	4.21	9.82	1.41

	S Sig_{droit}		
	Résistance Vasculaire (Pa. s. /cm³)	Longueur (mm)	Diamètre moyen (mm)
Moyenne	9.76	44.25	5.47
Ecart type	6.78	7.63	0.95

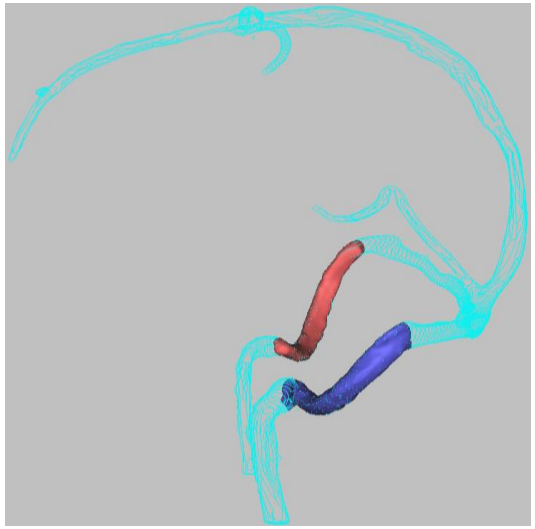

	Index d'asymétrie (%)		
	Résistance Vasculaire	Longueur	Diamètre moyen
I A	36	5	10

Index d'asymétrie

$$IA = \frac{\left| S_{gauche} - Sdr_{oit} \right|}{S_{gauche} + S_{droit}}$$

Jugulaires

	Jug_{gauche}		
	Résistance Vasculaire (Pa. S. /cm³)	Longueur (mm)	Diamètre moyen (mm)
Moyenne	3.99	37.04	6.66
Ecart type	3.18	13.38	1.47

	Jug_{droit}		
	Résistance Vasculaire (Pa. S. /cm³)	Longueur (mm)	Diamètre moyen (mm)
Moyenne	8.37	35.78	5.31
Ecart type	5.81	10.35	0.83

	Index d'asymétrie (%)		
	Résistance Vasculaire	Longueur	Diamètre moyen
I A	35	2	11

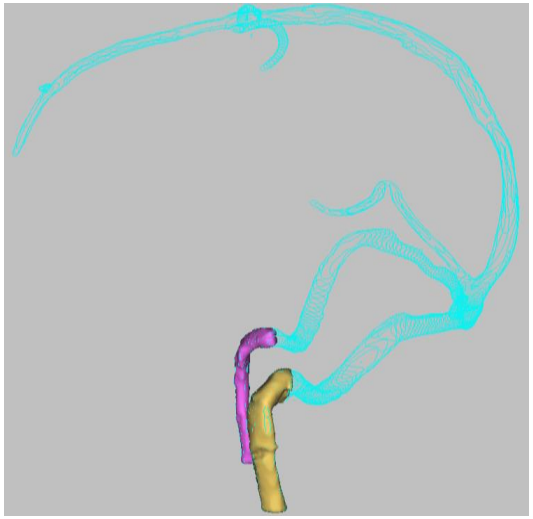

Cartographie des flux: 2D

Paramètres de la séquence

IRM 3 Tesla

Séquence cinétique de contraste de phase

$\alpha = 30°$

TE/TR = 12/19 ms

Champ de vue = 140 x 140 mm^2

Matrice: 280 x 280

Résolution: 0.5 x 0.5 x 5 mm^3

Vitesse encodage = 60 cm/sec

Durée d'acquisition: 1.12 min environ

Acquisition vasculaire (Venc = 80 cm/sec)
représentant 1/32 temps du cycle cardiaque.

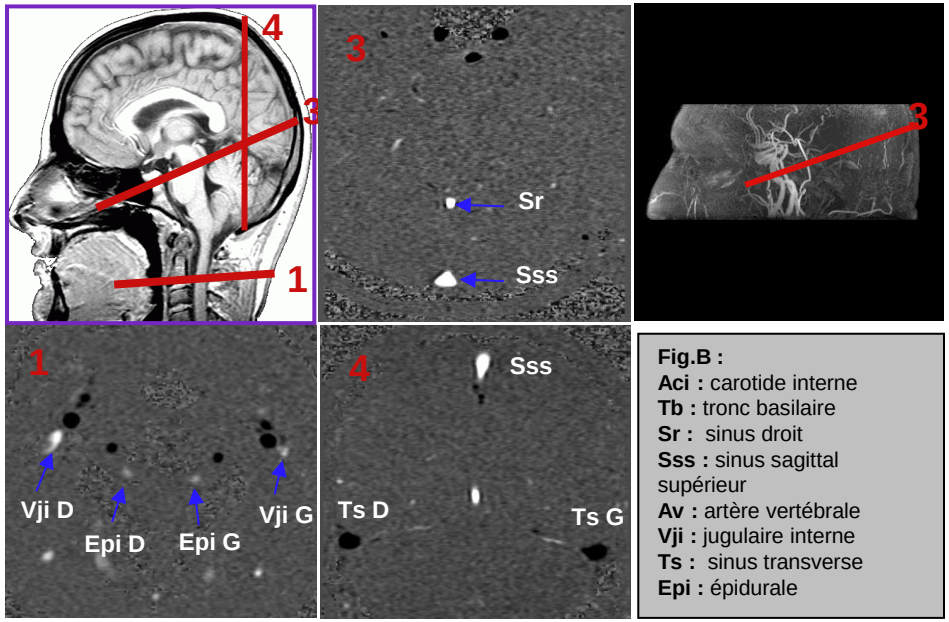

Fig.B :
Aci : carotide interne
Tb : tronc basilaire
Sr : sinus droit
Sss : sinus sagittal supérieur
Av : artère vertébrale
Vji : jugulaire interne
Ts : sinus transverse
Epi : épidurale

Positions des coupes en fonction des vaisseaux d'intérêt.

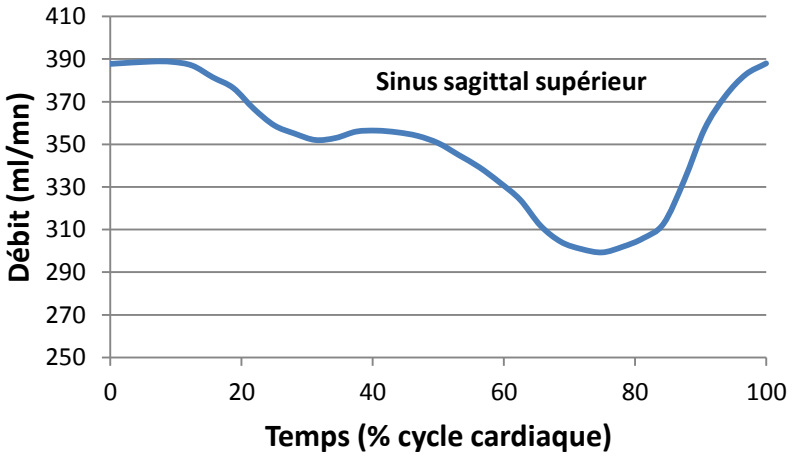

Débits mesurés: Jugulaires et SSS

	Débit (ml/mn)		
	JUG_{gauche}	JUG_{droit}	SSS
Moyenne	349.03	266.60	324
Ecart type	134.58	109.07	77.66

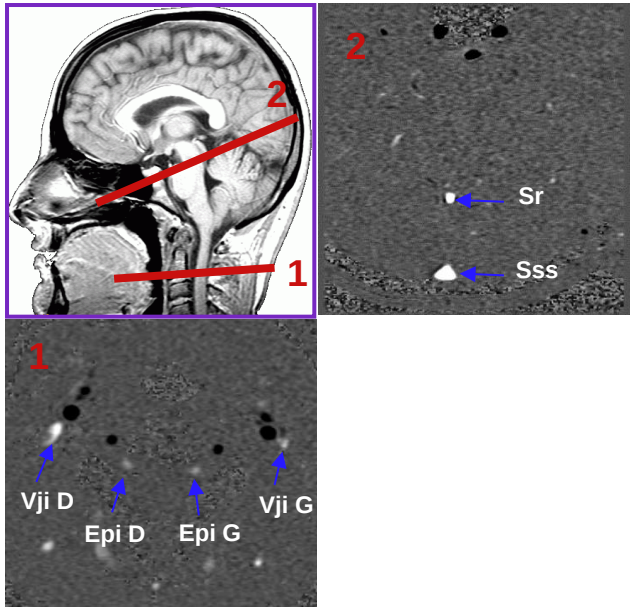

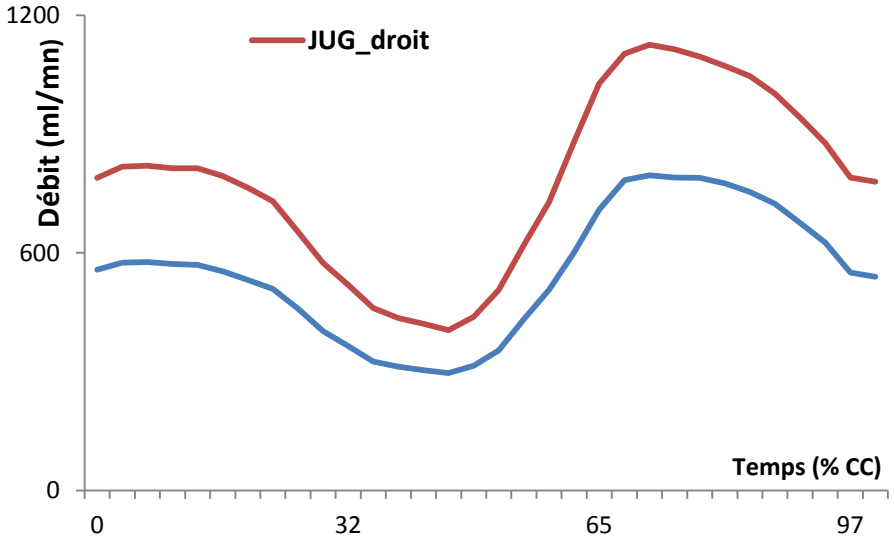

Flux C2C3 mesurés chez un sujet

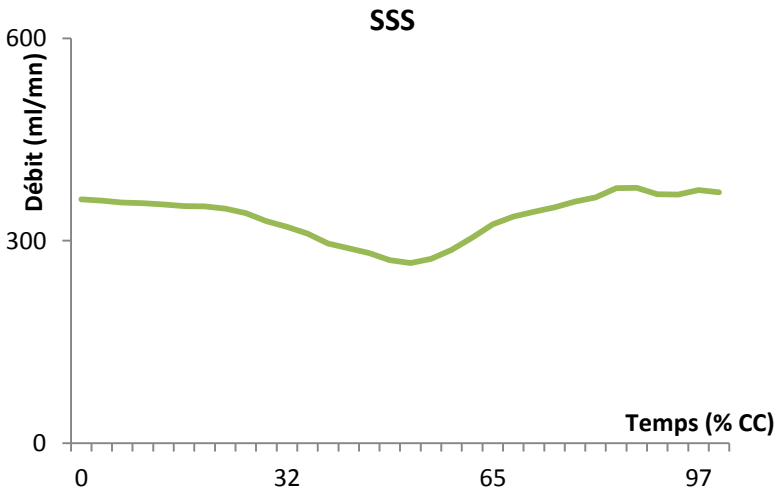

Flux SSS mesuré chez un sujet

Corrélations entre flux et résistances vasculaires

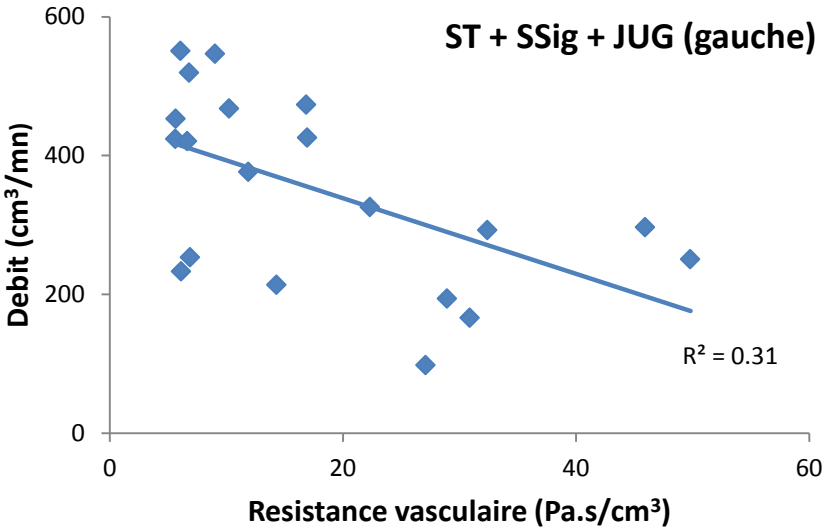

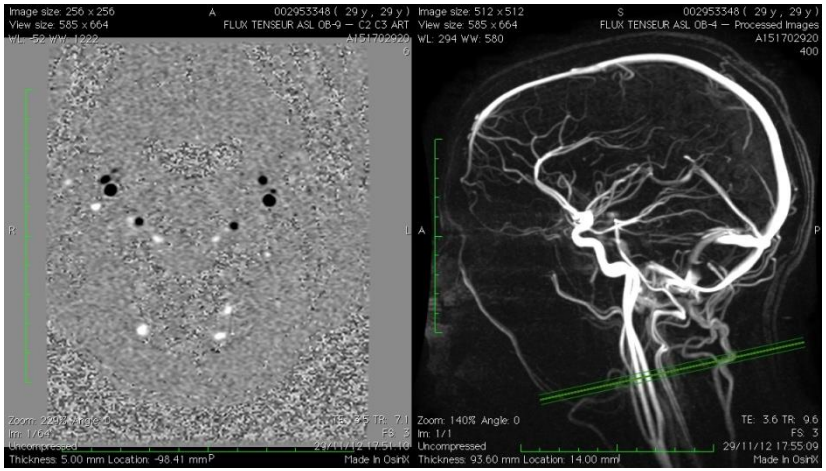

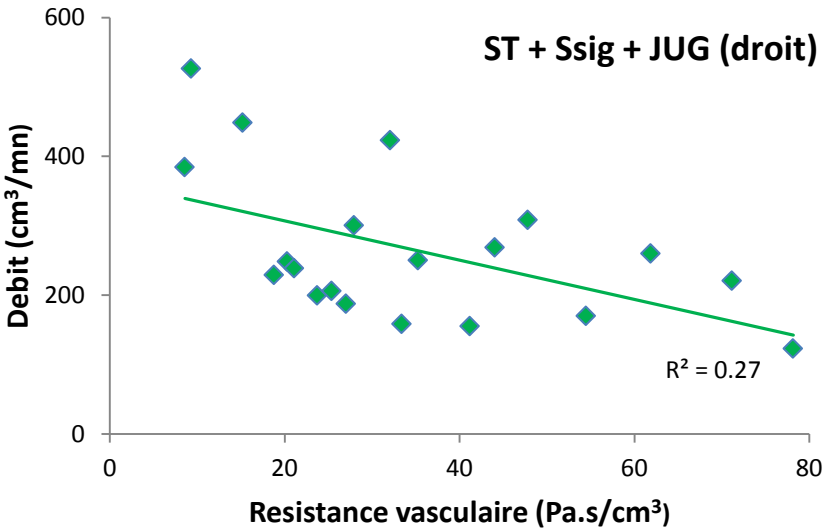

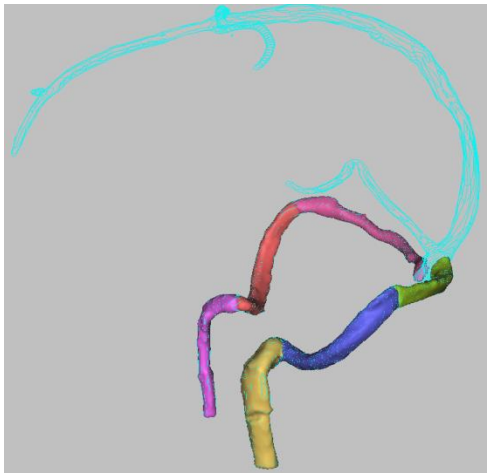

Corrélation entre Index de latéralité des flux et des résistances vasculaires

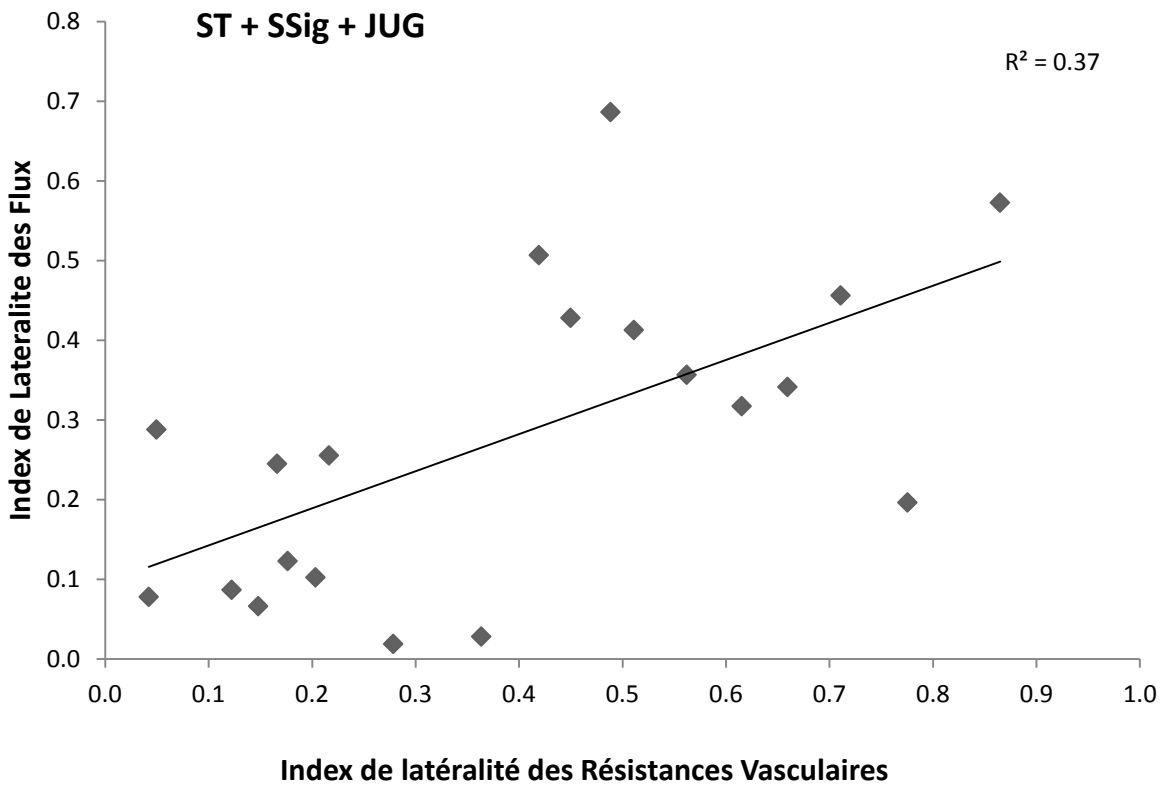

Estimation de la Perte de charge totale (mm Hg)

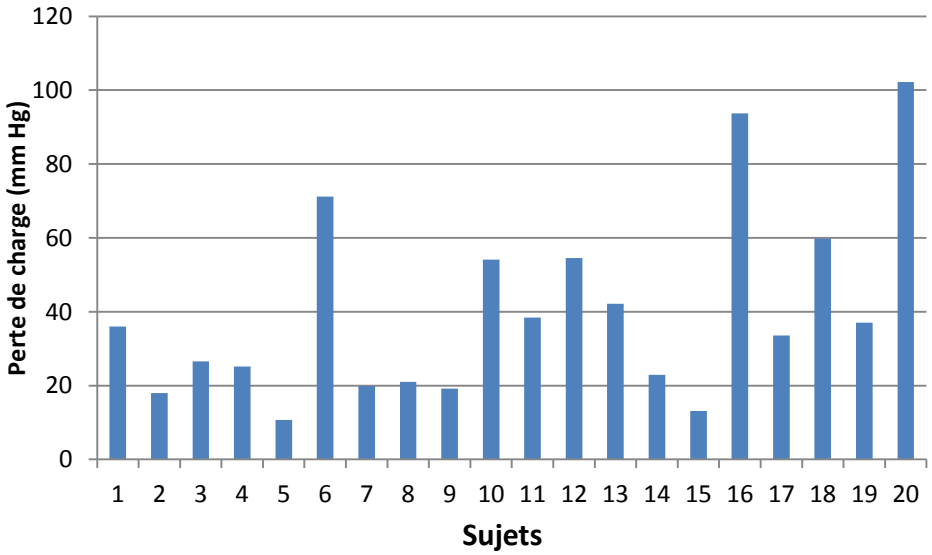

Perte de charge = $résistance$ x $débit$

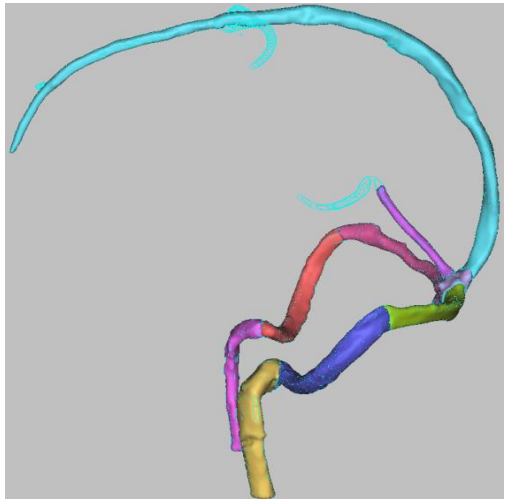

	Perte de charge (mm Hg)
Moyenne	39
Ecart type	25

Flux 3D

GT Flow

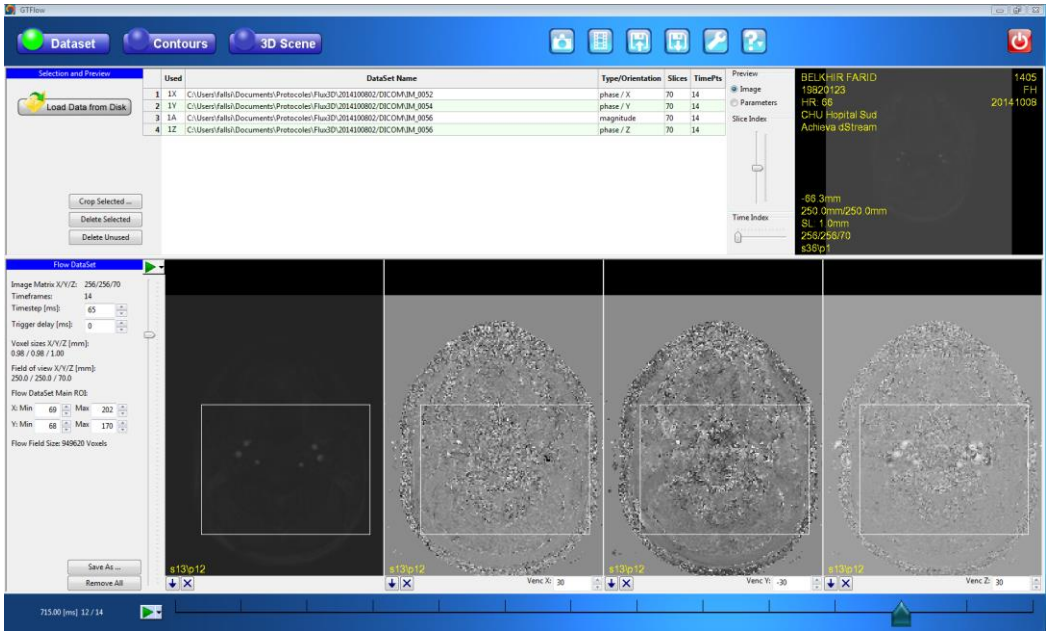

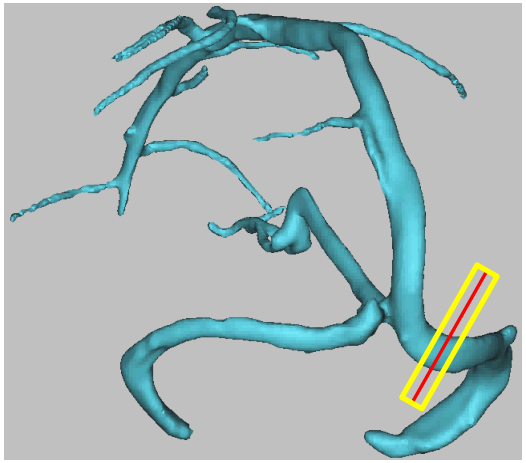

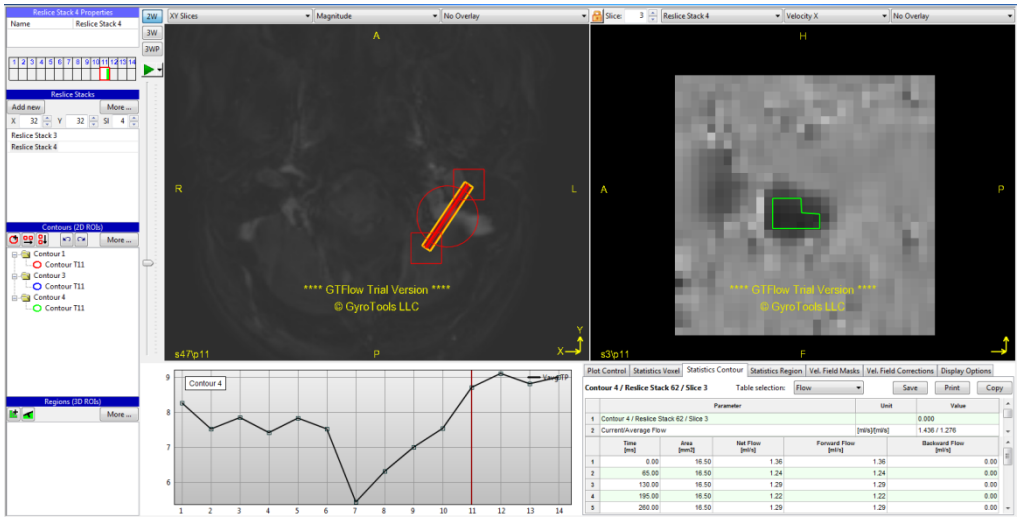

Flux 3D

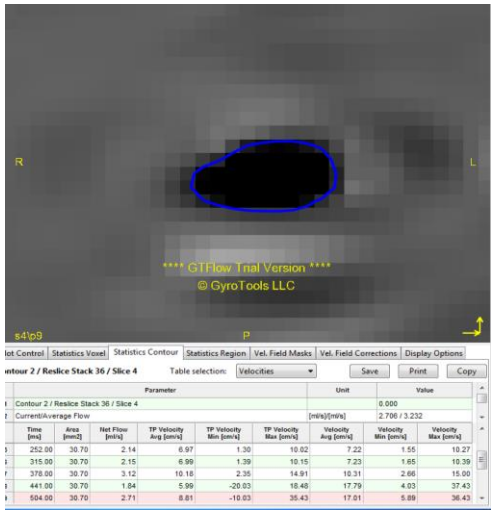

Time [ms]	Area [mm2]	Net Flow [ml/s]	TP Velocity Avg [cm/s]	TP Velocity Min [cm/s]	TP Velocity Max [cm/s]	Velocity Avg [cm/s]	Velocity Min [cm/s]	Velocity Max [cm/s]
252.00	30.70	2.14	6.97	1.30	10.02	7.22	1.55	10.27
315.00	30.70	2.15	6.99	1.39	10.15	7.23	1.65	10.39
378.00	30.70	3.12	10.18	2.35	14.91	10.31	2.66	15.00
441.00	30.70	1.84	5.99	-20.03	18.48	17.79	4.03	37.43
504.00	30.70	2.71	8.81	-10.03	35.43	17.01	5.89	36.43



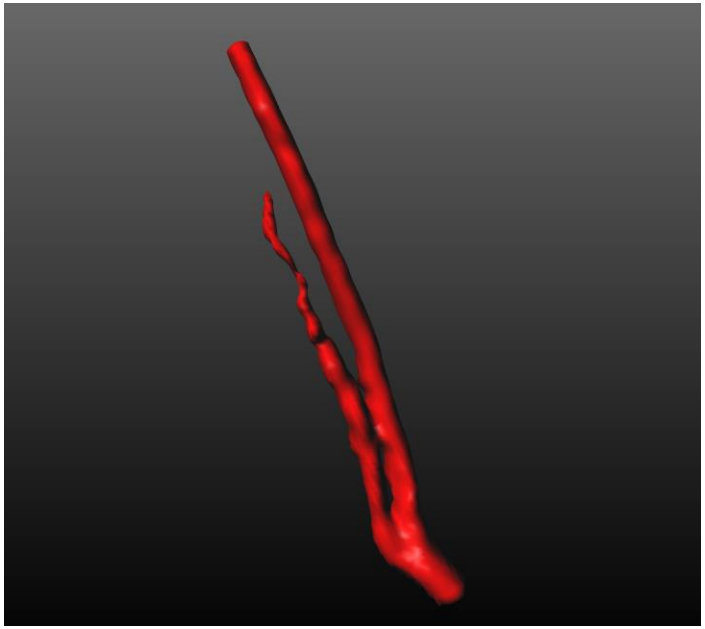

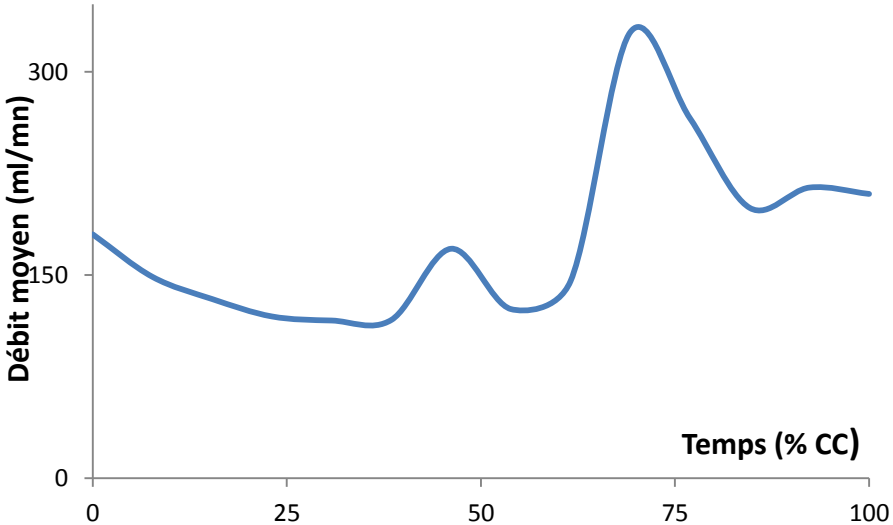

Merci

Agence Nationale de la Recherche ANR

iCUBE

INSTITUT FAIRE FACES
FACING FACES INSTITUTE

PICARDIE
LA RÉGION

BiO FLOW IMAGE

UNIVERSITÉ de Picardie Jules Verne

CHU AMIENS PICARDIE